THESIS

MÜNICH

1966

Elektronenmikroskopische Untersuchungen am frischen, experimentell erzeugten Abscheidungsthrombus

LANE MEDICAL LIBRARY
STANFORD U IVERSITY
300 PASTEUR DRIVE
PALO ALTO, CALIF. 94304

Stefanie M. Heuschneider, geb. Detzer

Digitized by the Internet Archive
in 2026

https://archive.org/details/IA40153512_0001

Aus dem Institut für Histologie und experimentelle Biologie
der Universität München
Direktor: Prof. Dr. med. R. Bachmann

Elektronenmikroskopische Untersuchungen am frischen, experimentell erzeugten Abscheidungsthrombus

Inaugural-Dissertation
zur Erlangung der Doktorwürde in der gesamten Medizin
verfaßt und einer Hohen Medizinischen Fakultät
der Ludwig-Maximilians-Universität zu München

vorgelegt von

Stefanie M. Heuschneider, geb. Detzer
aus
München

München 1966

Mit Genehmigung der Medizinischen Fakultät
der Universität München.

Berichterstatter: Prof.Dr.med.Rudolf Wetzstein
und
Priv.Doz.Dr.med.Benno Stampfl.

Mitberichterstatter: Prof.Dr.med.Rudolf Bachmann.

Dekan: Prof.Dr.med.,Dr.med.h.c.Rudolf Zenker

Tag der mündlichen Prüfung: 15.II.1966

Mein besonderer Dank gilt dem Direktor des Instituts für Histologie und experimentelle Biologie der Universität München, Herrn Prof.Dr.med.R.Bachmann, der mir Labor, Gerätschaften und das gesamte Arbeitsmaterial in großzügiger Weise zur Verfügung stellte. Herrn Prof.Dr.med.R.Wetzstein danke ich für die Ausbildung in der elektronenmikroskopischen Technik und für seine eingehende Beratung in allen die vorgelegte Arbeit betreffenden Fragen. Für die Anregung zu diesem Thema, die Vornahme der operativen Eingriffe an den Versuchstieren und die Beschaffung des Tiermaterials danke ich Herrn Priv.Doz.Dr.med.B.Stampfl, der mit stets wachem Interesse den Fortgang der Untersuchungen verfolgte. Bei Frau H. Asam möchte ich mich für wertvolle technische Hilfe bedanken.

Elektronenmikroskopische Untersuchungen am frischen, experimentell erzeugten Abscheidungsthrombus.

Einleitung.

Wenn man mit morphologischen Untersuchungsmitteln die Vorgänge bei der Bildung von Thromben studieren will, ist die genaue Kenntnis des Alters der einzelnen Thromben unerläßlich. Für die Spontanthromben der Pathologie stehen in dieser Hinsicht keine exakten Daten zu Verfügung. Die vorliegenden Untersuchungen wurden daher am Abscheidungsthromben ausgeführt, die auf experimentelle Weise hervorgerufen wurden. Dieses Vorgehen hat nicht nur den Vorteil, exakte Angaben über das Alter der untersuchten Thromben zu liefern, sondern gestattet vor allem auch die Erfassung von Frühstadien des Vorgangs.

I. Die Gewinnung experimenteller Thromben.

Unter den vielfältigen Verfahren, die entwickelt wurden, um im Experiment einen Thrombus zu erzeugen, sollen zunächst diejenigen angeführt werden, die zu der von uns benützten Methode (Stampfl 1962, Kiefhaber 1965) hinführten.

Montegazza(1869) durchzog große Gefäßstämme mit Fäden von unterschiedlicher Oberflächenbeschaffenheit. Je rauher die Fäden waren desto rascher und reichlicher wurden sie von weißen Blutkörperchen umgeben. Diese lagen in große "Körnchenhaufen" eingebettet, die der Autor als einen unter dem Einfluß der weißen Blutkörperchen entstandenen Faserstoff auffaßte. An einem ähnlichen Thrombenmodell gelangen auch Bizzozero(1882) die grundlegenden Beobachtungen

der Blutplättchen: Er legte bei einem Kaninchen die Vena jugularis bloß, zog durch die Gefäßlichtung in axialer Richtung einen Zwirnfaden und knotete dessen beide Enden außen über der Vene zusammen. Nach einer Viertelstunde wurde das zwischen Ligaturen gefaßte Stück herausgeschnitten, fixiert und gespalten; der dadurch freigelegte Faden war von einem weißen Thrombus eingehüllt. Eberth und Schimmelbusch(1886) zogen Fäden quer durch Arterien und erhielten hauptsächlich Plättchenthromben. Ein in Längsrichtung durch eine Jugularvene eingelegter Faden führte gleichfalls zu einem reinen Plättchenthrombus. In neuerer Zeit arbeiteten Shimamoto und Fujita(1961) nach ihrer "thread and crushing method": sie zogen mit einer feinen Nadel einen Faden durch eine Strecke des Lumens der Marginalvene im Kaninchenohr und verletzten durch mehrmaliges Hin- und Herziehen unter Druck von außen die Intima. Baumgartner(1963) präzisierte diese Methode, wobei er den Einfluß von Fadendurchmesser, Venenkompression und Wandverletzung auf die Bildung von Abscheidungsthromben untersuchte.

Stampfl(1962) und Kiefhaber(1965) griffen die Fadenmethode auf. Sie benützen erstmals einen Catgutfaden, den sie in die Bauchaorta adulter Kaninchen auf eine Strecke von 1-2 cm einziehen. An der Oberfläche des Fadens bildet sich nach wenigen Stunden ein Thrombus aus, der der benachbarten Gefäßwand anliegt, allmählich zu beträchtlicher Größe heranwächst und bereits am 3. Tag an seiner freien Oberfläche von Endothel überzogen ist. Die so gewonnenen Thromben zeichnen sich auf Grund ihres Entstehungsortes in der Bauchaorta durch ein besonders langsames Wachstum aus und erreichen einen Durchmesser von 2-3 mm. In Spätstadien beobachteten die Autoren mit der Organisation des Thrombus die Resorption des Catgutfadens.

Andere in neuerer Zeit verwendete Verfahren zur Thrombenbildung: Traumatisierung der Venenwand durch Umspritzung mit Formalin,

Blake, Ashwin, Jaques(1959).- Traumatisierung der Gefäßwand durch Einschnitte, Hugues(1962), Kjaerheim und Hovig(1962).- Traumatisierung der Intima durch Nylon- oder Stahlsonden, Baumgartner, Studer und Reber(1963).- Injektion von Silikatkristallen in die Trachea, Policard, Collet und Giltaire-Ralyte(1955).- Injektion von Adrenalin, Bakterienpolysaccharid und Cholesterin, Shimamoto und Mitarb.(1960).- Injektion von Sehnenextrakt,Hovig(1962), von ADP, O'Brien(1962), Hovig(1962), Käser-Glanzmann(1962), von Thrombin, Johnson und McKenna(1963), Vassali, Simon und Rouiller(1964).- Einziehen einer Drahtspirale, Friedmann und Byers(1962).- Überdehnung der Gefäßwände, Baumgartner(1963).

II. Bisherige elektronenmikroskopische Untersuchungen an experimentell erzeugten Thromben.

1955 veröffentlichten Policard, Collet und Giltaire-Ralyte die ersten elektronenmikroskopischen Aufnahmen von experimentell erzeugten, höchstens drei Stunden alten Thromben in Lungenkapillaren. Vergleichende Untersuchungen an spontan gebildeten Thromben und Gerinnseln aus plättchenreichem Plasma stellten Iseri und Benditt(1961) an. 1962 zeigten Wiener und Spiro Stadien der Organisation eines im Experiment erhaltenen Thrombus. Kjaerheim und Hovig(1962) untersuchten Plättchenagglutinate, die durch Schnittverletzungen an Arteriolen und Venolen hervorgerufen worden waren. Florey, Green, Kiser, Poole, Telander und Werthessen (1963) verpflanzten Dacronprothesen in die untere Bauchaorta von Pavianen; die an der Innenseite entstehende thrombotische Auflagerung wurde elektronenmikroskopisch aufgeklärt. Die Struktur von haemostatischen Blutgerinnseln verglichen French, McFarlane und Saunders(1963 und 1964) mit experimentellen Thromben in kleinen Arterien.- Auf die genannten Untersuchungen kommen wir bei der Diskussion zurück. In der vorliegenden Arbeit wird die submikroskopische Morphologie von Frühstadien der Thrombenbildung erstmals eingehender behandelt.

Material und Methoden.

Das auf Seite 2 bereits beschriebene Verfahren der Thrombenerzeugung (Stampfl 1962 und Kiefhaber 1965) wurde wie folgt angewandt: Unter Nembutalnarkose wurde in die Bauchaorta der Versuchstiere (Kaninchen) ein Catgutfaden No.1 (Durchmesser etwa o,3-o,4 mm) auf 1-2 cm Länge eingezogen; die beiden Stichstellen wurden von außen mit Fibrospum abgedeckt. Nach unterschiedlichen Zeitintervallen wurden die Tiere durch Nackenschlag getötet: das Stück der Bauchaorta, in welchem sich der Thrombus befand, wurde im ganzen entnommen und an der der Einstichstelle gegenüberliegenden Seite der Länge nach eröffnet.
Es wurden 1o Kaninchen (5♂♂, 5♀♀) mit einem Körpergewicht zwischen 3 und 4 kg für den Versuch verwendet. Bei den beiden Kontrolltieren wurden entsprechende Stellen der Aorta verarbeitet(K_1 ♀ 3500 g; K_2 ♀ 4000 g).

Zeitintervall in Stunden	Zahl der Tiere	Protokoll-Nr. Geschlecht, Gewicht
6	2	V_8 ♂ 4000g; V_9 ♂ 3000g.
22	1	V_1 ♀ 4250g.
24	1	V_7 ♀ 3500g.
28	1	V_{10} ♂ 3500g.
44	2	V_5 ♀ 3000g; V_6 ♂ 4000g.
48	1	V_2 ♀ 2850g und
6o	2	V_3 ♀ 5400g; V_4 ♂ 3200g.

Die Präparate wurden 2 Stunden mit Osmiumtetroxyd, 1% in isotonischer Pufferlösung (pH 7,2 -7,4) nach Palade fixiert, mit derselben Pufferlösung ausgewaschen und über 25%, 5o%, 7o%, 9o%igen und absoluten Alkohol entwässert. Während der 7o% igen Alkoholstufe wurden die Objekte mit einer scharfen Klinge quer zu Achse vorsichtig in etwa 1mm breite Stückchen zerteilt und durch Abtragen thrombusferner Gefäßwandbereiche noch weiter verkleinert. Einbettung in Epon 812 (nach Luft 1961) über Propylenoxyd. Polymerisation im Wärmeschrank bei 35°C, 45°C und 6o°C je 24 Stunden.

Zur Auswahl des mit dem Ultramikrotom zu schneidenden Objektbezirkes wurden 4μ dicke Schnitte zur Phasenkontrastbeobachtung folgendermaßen auf Glasobjektträger aufgezogen; Strecken mit Ruyter'scher Lösung unter Zusatz von einem Tropfen 1%iger $KMnO_4$-Lösung; 8 Sek. mäßiges Erhitzen; Absaugen der Flüssigkeit mit Filterpapier. Einschluß unter Deckglassplitter mit Eukitt.

Von den Aortenwand-Thrombus-Präparaten wurden Längs- und Querschnitte angefertigt. Die Dünnschnitte (um 5oo Å) wurden mit Glasmessern auf einem Servall-Mikrotom (nach Porter-Blum) hergestellt, zum Teil mit Bleiazetat kontrastiert (Millonig 1961) und mit einem Siemens-Elektronenmikroskop "Elmiskop I" (Strahlspannung 6o kV) untersucht.

Befunde.

Kontrolltiere.

Die elektronenmikroskopische Untersuchung der inneren Abschnitte der Aortenwand bei den zwei Kontrolltieren bestätigt im wesentlichen die Angaben des Schrifttums:
Sinapius 1952 (Rind und Mensch), Sinapius und Schreil 1956 (Schwein), Buck 1958, 1959 (Kaninchen), Pease und Paul 196o (Ratte), Hackensellner und David 1961 (Kaninchen, Ratte, Meerschweinchen), Seifert 1962 (Schwein), 1963 (Kaninchen).

Die Endothelzellen der Aorta liegen in geschlossenem Verband. Das Endothel ist o,6 - 1μ hoch, über den Zellkernen bis zu 3,5μ vorgewölbt. Die lateralen Ränder benachbarter Zellen sind entweder stark ineinander verzahnt, oder sie überlagern einander. Basalwärts senken die Zellen plumpe, kleine Plasmafortsätze in den subendothelialen Teil der Intima ein. Die Kerne sind auffallend groß und häufig gelappt; regelmäßig findet sich unmittelbar unter der Kernmembran elektronenoptisch dichtes Material. Das helle Cytoplasma der Endothelzellen enthält spärliche Mitochondrien, zahlreiche Vesikeln des endoplasmatischen Reticulum, Strukturen des Golgi-Apparates und gelegentlich kleine Vakuolen. Auffallend ist die große

Anzahl von Pinocytosebläschen, die in Nähe der basalen und der lumenseitigen Oberfläche besonders dicht liegen.

Die subendotheliale Intima stellt sich an den meisten Stellen als schmaler Raum dar, der feine kollagene Fibrillen sowie dünne Stränge und Ansammlungen von Elastin enthält. Unter den Kernabschnitten der Endothelzellen scheinen diese unmittelbar der Tunica elastica interna aufzuliegen. Nach Seifert(1963) kommen im Subendothelialraum ganz vereinzelt auch Zellen vor.

Die Tunica elastica interna ist in der Kaninchenaorta nur wenig gefenstert; ihre Dicke schwankt zwischen o,5µ und 2,5µ. An der Intimaseite ist sie durchgehend glatt, an der Mediaseite stellenweise unregelmäßig begrenzt, was ihr im Schnittprofil ein "zerfranstes" Aussehen gibt.

Versuchstiere.

1. Veränderungen an der inneren Aortawand in Thrombusnähe.

Als wesentliche Veränderung gegenüber dem normalen Zustand finden wir bei Versuchtieren an Stellen der Aorta, die von einem frischen Thrombus nicht unmittelbar berührt werden, eine Schwellung und Abrundung der Endothelzellen, eine Lockerung ihres Verbandes und häufig eine Wellung der Tunica elastica interna (Abb.1). Die vorgewölbten Endothelzellen sitzen der Lamina elastica interna nicht mehr dicht auf. Bei stärkerer Vergrößerung (Abb.2 und3) erkennt man vielmehr Fortsätze an der Zellbasis, die nahe an die elastische Membran heranreichen. Zwischen diesen Zellfüßchen entstehen elektronenoptisch helle subendotheliale Räume. An den Wellentälern sind die Endothelzellen besonders hoch, sie verjüngen sich basal zu einem schmalen Cytoplasmafuß, mit dem sie die Elastica interna gerade noch berühren (Abb.3). Die Überlappung oder Verzahnung der lateralen Zellränder ist aufgehoben. Das Cytoplasma ist aufgehellt (Abb.2), der Kern entsprechend der neuen Zellgestalt hoch und

schmal, oft keilartig verformt.

Als besonderes Zeichen für die Auflockerung des Zellverbandes ist das Eindringen von Leukocyten zwischen die Endothelzellen zu werten (Abb.4). Die "Eindringlinge" zeigen zahlreiche Vakuolen; diese erscheinen zum Teil leer, zum Teil enthalten sie (vorwiegend randständig) rundliche elektronenoptisch dichte Partikeln.

Die Abrundung der Endothelzellen und die Lockerung ihrer seitlichen Verzahnung wie ihrer basalen Anheftung können bis zur völligen Ablösung der Zellen führen. So finden wir den Thrombus 6 Stunden nach Einlegung des Catgutfadens auf einer endothelfreien Intima aufliegen, deren Bindegewebsfasern unverändert vorliegen. Die Intimaseite der Tunica elastica ist "aufgefranst". Hat der Faden 22 Stunden gelegen, so ist auch die Gefäßwand zu beiden Seiten der Thrombenbasis endothellos. (Mit Thrombenbasis bezeichnen wir jene Stelle, an der der Thrombus der Aortenwand unmittelbar anliegt). Beim 44 Stunden alten Thrombus ist zwischen diesen und die subendotheliale Intima eine feingekörnte, mit Vakuolen versehene Zwischenlage eingeschoben. Mit der allgemeinen Fibrinzunahme im Thrombus wird diese Zwischenschicht zunehmend breiter; ihre faserige Struktur tritt klar zutage (Abb.5). Dabei sind die Fibrillen strahlenartig vom Thrombus ausgehend gegen die Gefäßwand gerichtet. Unter dem 6o Stunden alten Thrombus sieht man anstelle der feinfaserigen eine gröbere, balkige Struktur der genannten Zwischenschicht. Zu gleicher Zeit tritt an der Thrombenbasis eine Anzahl platter Zellen auf. Inmitten der zugrundegehenden oder weitgehend zerstörten ehemaligen Blutzellen zeigen diese den inneren Aufbau und die Organellen intakter, unbeschädigter Zellen. Die Vermutung, daß diese Bindegewebszellen die erste Phase der von der Gefäßwand ausgehenden Organisation des Thrombus darstellen, liegt nahe.

2. Allgemeine Struktur des Thrombus.

Die Stundenzahl, die zwischen Einlegen des Catgutfadens in die

Aorta und der Entnahme des Präparates vergangen ist, gibt zwar das Gesamtalter des entstandenen Thrombus wieder, entspricht aber nicht dem Alter der einzelnen Thrombusschichten. Diese Tatsache hat ihre Erklärung in dem langsam fortschreitenden Wachstum des Thrombus. Die zeitlich aufeinanderfolgenden Schritte der Plättchenveränderung liegen im Thrombus örtlich nebeneinander, ältere Zonen innen, frische außen. Jedoch muß man bei der Plättchenansammlung, die einer Umformung durch den kräftigen Blutstrom unterliegt, mit Verwerfungen und Umschichtungen rechnen.
Vorweg muß bemerkt werden, daß keiner unserer experimentell erzeugten Thromben jene Riffelung der Oberfläche zeigte, wie sie an pathologischen Spontanthromben häufig beschrieben und als Auswirkung der Blutströmung gedeutet wurde.

6 Stunden alter Thrombus. (Schemazeichnung I S.9)

Sechs Stunden nach der Operation findet man um den eingelegten Faden zuinnerst eine Schicht von eosinophilen Granulocyten. Ihr folgt nach außen eine Lage von neutrophilen Granulocyten, durchsetzt mit Thrombocyten. Dieses zentrale Gebiet von weißen Blutzellen ist gegen ein peripheres, fast ausschließlich aus Thrombocyten bestehendes durch dichte Faserzüge verschiedenster Verlaufsrichtung getrennt, die offenbar die innerste, dünne Fibrinlage darstellen(Abb.6). Die Thrombocyten im peripheren Bereich sind zum größten Teil abgerundet und zeigen ein recht ähnliches Aussehen wie jene, die frei im Blutgefäß gefunden werden (s.S. 15). Wenngleich Pseudopodien ausgebildet sind, so haben die Blutplättchen doch noch keine engere Beziehung zueinander gefunden. Inmitten der dichten Masse der fast unveränderten Thrombocyten fallen einige große, helle Plättchen auf, die vereinzelt oder in kleinen Gruppen angetroffen werden und zuweilen einen Granulocyten umgeben. Ein Saum von solchen hellen Plättchen (zwei bis vier Plättchenbreiten) markiert auffällig den äußeren Rand des Thrombus (Abb.11).

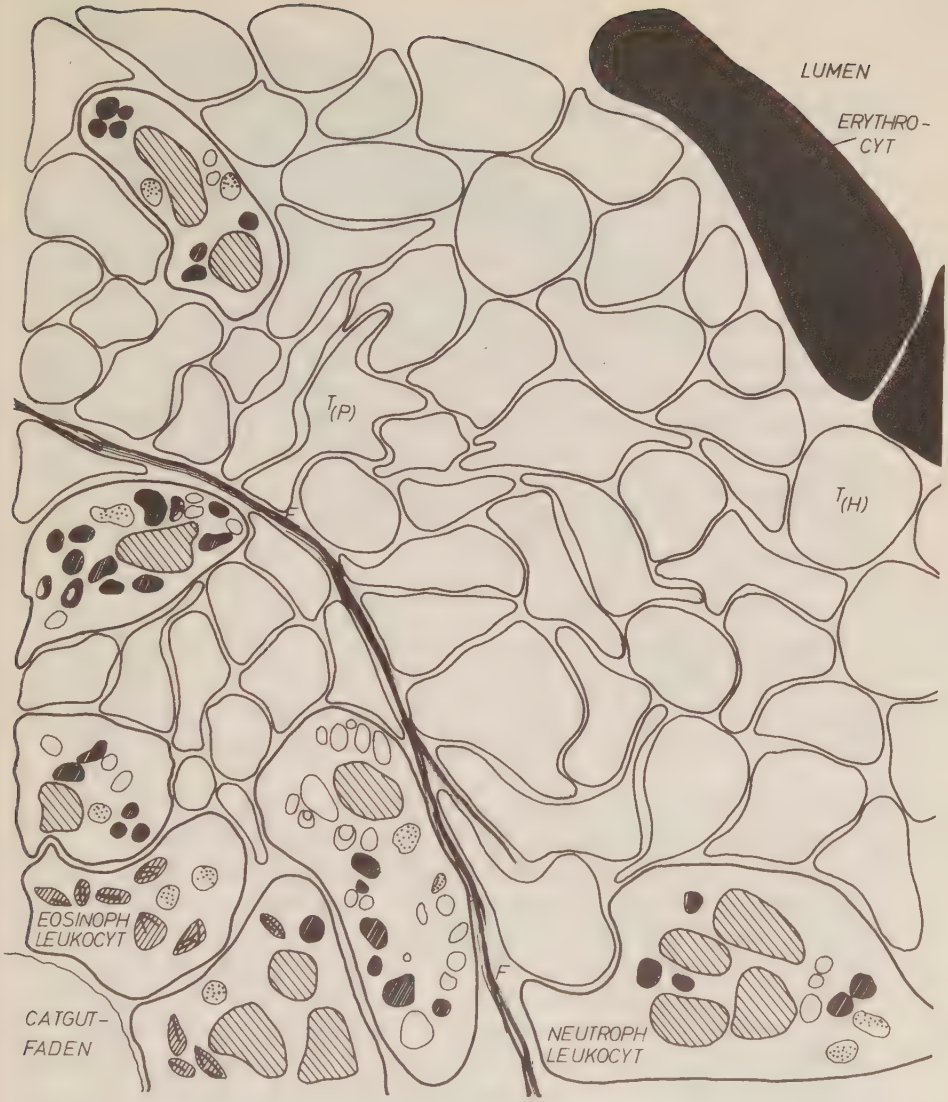

Schemazeichnung I. 6 Stunden alter Thrombus.

$T_{(H)}$ Thrombocyt der abgerundeten, hellen Form.

$T_{(P)}$ Thrombocyt der pseudopodial veränderten Form.

F Fibrin.

22 Stunden alter Thrombus. (Schemazeichnung II S.11)

In dem fortgeschrittenen Stadium von 22 Stunden finden wir in dem dem Lumen zugewandten Thrombusteil einen Aufbau, der sich als folgerichtige Weiterentwicklung des vorstehend Geschilderten auffassen läßt. Nahezu unverändert zeigen sich in der zentralen Zone die weißen Blutzellen: von den zwischen diese eingestreuten Thrombocyten haben nur noch wenige unveränderte Gestalt, die meisten sind abgerundet und aufgehellt. Außerhalb des dünnen Fibrinmantels, in der durch weitere Auflagerung wesentlich verbreiterten peripheren Thrombuszone, wird ein geschichteter Aufbau erkennbar (Abb.7). Zunächst trifft man einen dichten Verband von Plättchen, die mit zahlreichen Pseudopodien ineinander verzahnt sind. Sie liegen eingebettet in das Maschenwerk eines inzwischen ausgebildeten Fibrinnetzes, dessen Hauptstränge zirkulär verlaufen (Abb.9). Nach außen schließen sich abgerundete, helle Blutplättchen an, auf die nochmals eine Schicht verzahnter pseudopodialer Thrombocyten folgt. Im Gegensatz zu der tieferen enthält die letztgenannte Schicht erheblich weniger Fibrin. Ein frischer Randsaum von hellen Thrombocyten unterscheidet sich nicht von der gleichen Bildung an jungen Thromben.

Die der Gefäßwand zugekehrte Seite ist grundsätzlich anders strukturiert. Wir bemerken dort radiär gestellte, kräftige Fibrinzüge, die mit Annäherung an die Berührungsstelle von Thrombus und Gefäßwand zunehmend länger werden. In diesem Bereich ist also der stärkste Fortschritt in der Fibrinbildung zu konstatieren; das Fasernetz ist bereits äußerst dicht, in seinen Maschen gelegene Zellreste sind nicht mehr als Thrombocyten zu erkenne. Auf Querschnitten stellen sich die genannten, dicht fibrinisierten Zonen in Form zweier Keile dar, an deren Außenseiten die oben geschilderten zirkulären Fibrinzüge ansetzen (Abb.8). So erklärt sich, daß auf der Wandseite des Thrombus jene konzentrische Schichtung nicht existiert, die seine Lumenseite kennzeichnet.

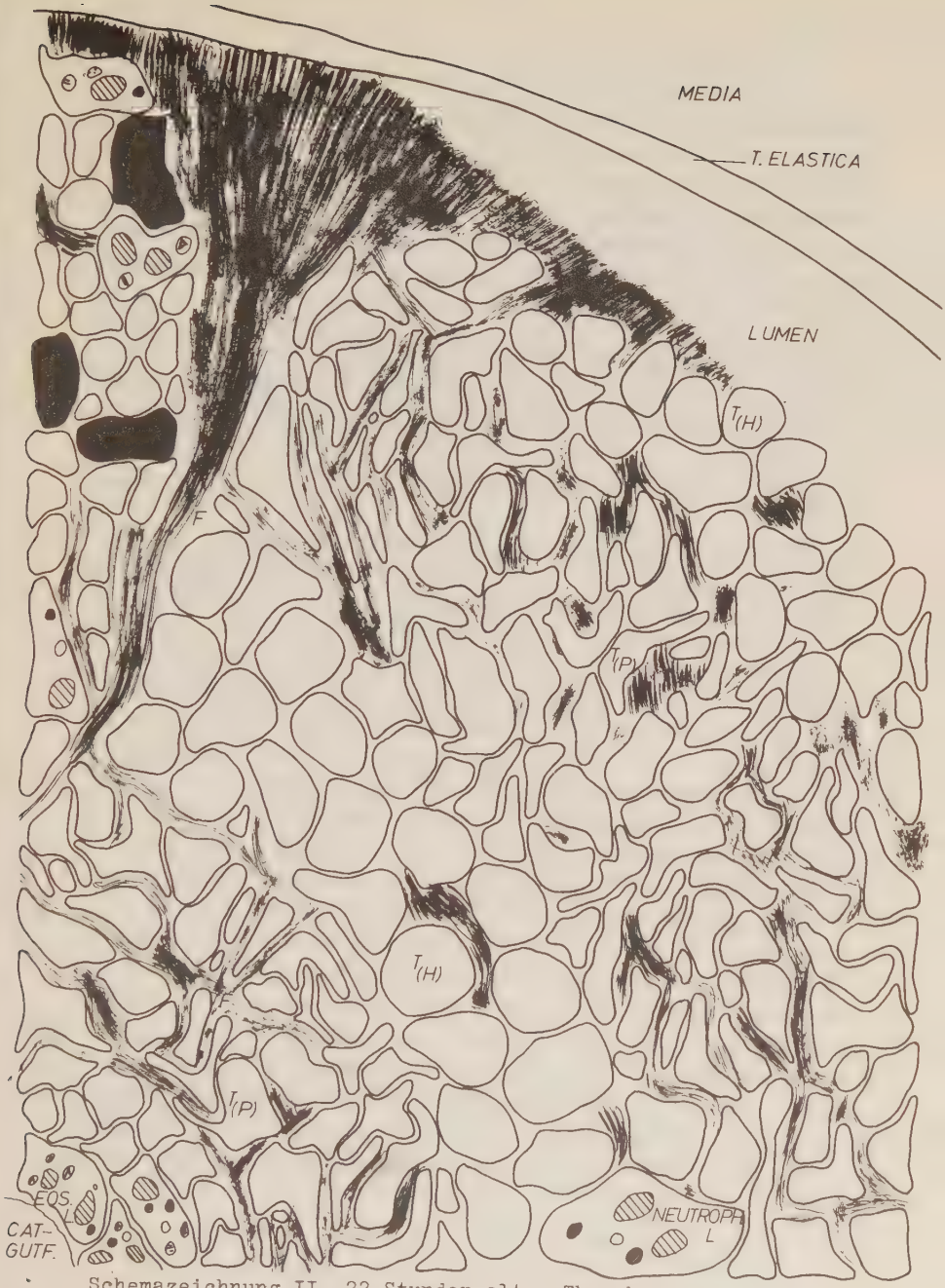

Schemazeichnung II. 22 Stunden alter Thrombus.

$T_{(H)}$ Thrombocyt der abgerundeten, hellen Form.

$T_{(P)}$ Thrombocyt der pseudopodial veränderten Form.

F Fibrin.

Die zwischen den beiden Keilen liegende Thrombenbasis enthält auffallend viele Erythrocyten und Leukocyten, dagegen verhältnismäßig wenige Plättchen. Der Bereich erscheint aus den genannten Blutelementen ziemlich willkürlich zusammengesetzt, und läßt keinerlei Schichtung erkennen. Das dort noch spärliche Fibrin liegt in kurzen, dicken, zum Teil welligen Faserzügen vor.

Ältere Thrombenstadien sind vor allem durch die weitere Vermehrung des Fibrins im Inneren und neue Plättchenauflagerung an der dem Lumen zugewandten Oberfläche gekennzeichnet.

<u>6o Stunden alter Thrombus.</u> (Schemazeichnung III S.14)

In diesem Stadium finden die eben genannten Vorgänge einen gewissen Abschluß: Im lumenseitigen Thrombenteil enthalten die im Blutstrom am stärksten exponierten Stellen verhältnismäßig wenig Fibrin. Der oberflächlich gelegene Saum von hellen Thrombocyten ist jetzt von einer feinen Abschlußmembran bedeckt (Abb.2o). In den Räumen zwischen den locker gelagerten Plättchen und Blutzellen liegen kleine faserige Flöckchen von Fibrin (Abb.17). Auf eine Zone von dicht gepackten Thrombocyten mit kaum verändertem Aussehen folgt nach Innen die Schichtung, die beim 22 Stunden alten Thrombus beschrieben wurde. Deren einzelne Lagen unterscheiden sich jetzt allerdings fast nur noch durch eine unterschiedlich starke Durchsetzung mit Fibrin (Abb.1o). Die frisch aufgelagerten Zonen sind schmäler, wenn wir ein Thrombengebiet aufsuchen, das lateral von der am weitesten ins Lumen vorragenden Stelle gelegen der Strömung des Blutes weniger stark ausgesetzt ist. Dafür reichen hier die fibrinreichen Zonen zunehmend weiter in die Peripherie des Thrombus, um schließlich im wandständigen Bereich dessen Oberfläche zu erreichen. Die äußerste Fibrinschicht ist dort überaus derb und zeigt gewellte Stränge. An den zirkulär geschichteten Bau schließen kräftige Faserbündel

an, die von der Stelle, an der der Thrombenrand sich von der Gefäßwand entfernt, dem Zentrum zustreben.

Der Thrombus weist in dem der T. elastica anliegenden Segment ein so dichtes Fibrinnetz auf, daß nur noch selten ein kleiner Maschenraum für Thrombocytenreste freibleibt. Hier ist eine große Anzahl von Erythrocyten eingemauert, häufig in kleinen Gruppen in einer Masche zusammengefaßt. Die roten Blutkörperchen sind bereits im Abbau begriffen; im Randbereich enthalten sie kleine Vakuolen. Ferner sind Leukocyten im verschiedenen Stadien des Abbaus eingeschlossen. Das Gebiet hat ein ziemlich einheitliches Aussehen. Eine bevorzugte Richtung der Fibrinzüge ist nicht festzustellen.

Die Organisation des Thrombus beginnt zu dieser Zeit mit einwandernden Histiocyten an der Stelle, die der Gefäßwand anliegt; wir haben sie in späteren Stadien nicht mehr verfolgt.

In den folgenden Abschnitten werden die verschiedenen Strukturelemente des Thrombus gesondert behandelt.

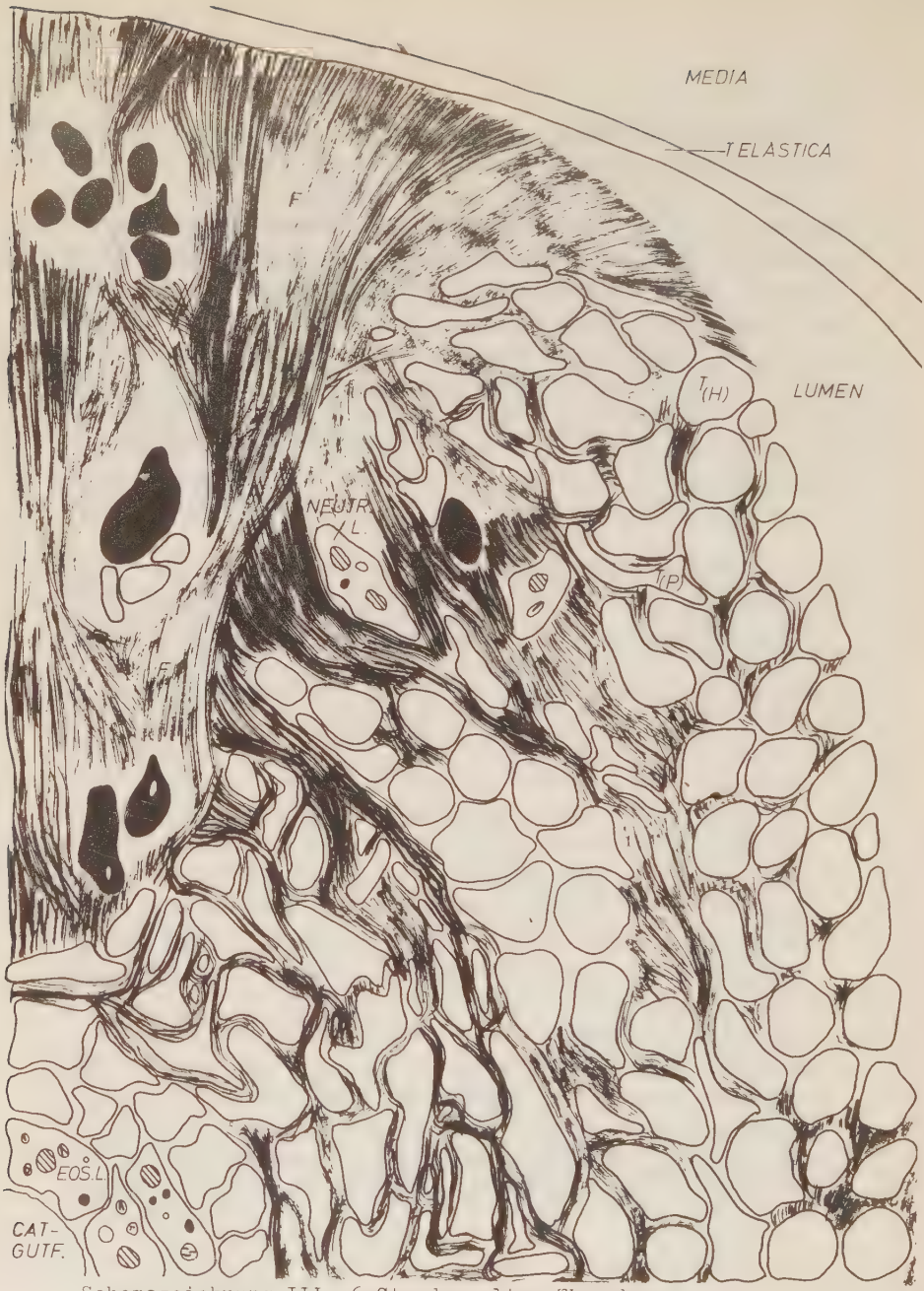

Schemazeichnung III. 60Stunden alter Thrombus.

$T_{(H)}$ Thrombocyt der abgerundeten, hellen Form.

$T_{(P)}$ Thrombocyt der pseudopodial veränderten Form.

F Fibrin.

3.) Verhalten der Thrombocyten im Thrombus.

a Normale Thrombocyten.

Unsere Befunde an normalen Blutplättchen stehen in Einklang mit den Ergebnissen der Literatur (Zusammenfassung bei Marcovici 1961); daher beschränken wir uns auf eine knappe Beschreibung. Das Hyalomer der Thrombocyten stellt sich feinkörnig dar; es bildet den Inhalt der Pseudopodien und der Plättchenrandgebiete und umgibt das mehr zentral gelegene Granulomer. Nach der Nomenklatur von Schulz, Jürgens und Hiepler (1958), Schulz und Hiepler (1959), Policard, Collet und Pregermain (1959) und Schulz (1960) sind am Granulomer folgende Bestandteile zu unterscheiden:

α-Granula: homogen dichte Einschlüsse von ovaler Form (etwa 0,25 μ lang und 0,1 μ breit), mit einer etwa 50 Å dicken Membran, von manchen Autoren als "dense bodies" bezeichnet.

β-Granula: die spärlichen, verhältnismäßig kleinen Mitochondrien, die nur wenige cristae mitochondriales besitzen.

γ-Granula: Mikrovesikeln, die dem Golgi-Apparat von Megakaryocyten ähneln.

Zu den hellen Elementen (élements clairs nach Feissly 1958) zählen neben den γ-Granula noch vakuolenähnliche Gebilde, deren Maße denen des α-Granulomers nahekommen.

Vakuolen mit randständigen, stark kontrastreichen Körnchen, wie sie Schulz (1960) als δ-Granulomer beschreibt, konnten wir nicht beobachten.

b Thrombocyten von veränderter Morphologie.

Auf S.8 wurde bereits erwähnt, daß im experimentell erzeugten Thrombus Blutplättchen in zwei grundsätzlich verschiedenen Richtungen gestaltlich verändert werden (s. auch Detzer, Stampfl und Wetzstein 1965): Wir sprechen im folgenden von einer "abgerundeten Form" und von einer "pseudopodialen Form".

Die abgerundete Form.

Besonders deutlich finden wir die abgerundete Form der Plättchen in dem von Blut bespülten Randsaum des Thrombus in allen Altersstufen (Abb.11). Ihre Gestalt ist rund oder oval, der Rand glatt. Sie werden von einer Membran begrenzt, die der eines unveränderten Thrombocyten entspricht. Im Inneren zeigen sie ein fleckig aufgehelltes Cytoplasma, in dem die "dense bodies" des α-Granulomers und, in etwas älteren Stadien, auch die Mitochondrien nicht mehr zu sehen sind. Auffallend sind zahlreiche Vakuolen von runder oder länglicher Gestalt, die stets durch eine Membran deutlich begrenzt sind.

Um festzustellen, ob der genannten Veränderung der Thrombocyten eine Schwellung zugrunde liegt, haben wir Anschnittprofile von Plättchen der abgerundeten Form planimetrisch vermessen und mit Messungen an unveränderten Thrombocyten verglichen. Die Meßergebnisse unterschieden sich nicht nennenswert, so daß eine Volumenzunahme bei der abgerundeten Form recht unwahrscheinlich ist.
Die abgerundete Form finden wir aber auch in zentrumnahen Thrombenschichten (Abb. 12). Dort sind alle Grade der Cytoplasmaaufhellung, der Verquellung der Vakuolen und der Homogenisierung des Zellinhaltes, zu beobachten. Die Cytoplasmamembranen benachbarter Plättchen nähern sich bis auf etwa 200Å. Dieser Zwischenraum enthält beim ganz jungen Thrombus keine elektronenoptisch erfaßbaren Substanzen. Doch sind bereits beim

6 Stunden alten Thrombus an einigen Stellen zarte Faserbündel zwischen die Plättchen geschoben (Abb.16). Die ersten Fibrinstränge drängen die Cytoplasmamembranen auseinander. Von der dann folgenden Zunahme des Fibrins, die zur Ausbildung von Fibrinnetzen führt, werden die hellen Thrombocyten nicht sichtbar beeinflußt: sie behalten Form und Aussehen bei, werden von den Strängen umzogen und zum Teil sogar geflechtartig umfaßt (Abb.18).

Die pseudopodiale Form.

Unterhalb des hellen Randsaumes liegen Thrombocyten, deren Aussehen anfangs nur wenig verändert ist: ihr Granulomer ist zur Mitte zusammengerückt, läßt jedoch die einzelnen Bestandteile unbeeinträchtigt erkennen. Einige dieser Blutplättchen besitzen noch die ursprüngliche Form, die meisten haben mehrere Pseudopodien ausgebildet, die sich auf den Schnittbildern als membranbegrenzte Protoplasmastreifen darstellen. Die Leiber erscheinen oft langgezogen; Pseudopodien und Plättchenkörper sind dicht aneinander gelagert; in ihrer Verzahnung bieten sie ein puzzle-artiges Bild (Abb.13); auch hier halten die Membranen einen Abstand von etwa 2oo Å ein. Dieses Auseinanderfließen des Hyaloplasmas, das sich im Aussenden von Pseudopodien äußert, ist in einer tiefer gelegenen , älteren Schicht des Thrombus noch stärker ausgeprägt. Plättchenkörper mit Granulomer und homogen gezeichnete Pseudopodien sind so innig miteinander verzahnt, daß man in diesem Gewirr nicht mehr entscheiden kann, welche Teile zu einem bestimmten Plättchen gehören. Es kommt hierbei aber nie zu einer Verschmelzung von Cytoplasmen; sämtliche Membranen bleiben vollständig erhalten (Abb.15).
Es ist bemerkenswert, daß die pseudopodiale Form viel reicher an Granulomer ist als die abgerundete; auch die Mitochondrien bleiben wesentlich länger erhalten. Des weiteren haben die so stark durch Pseudopodien aufgegliederten Plättchen erheblich vergrößerte Oberfläche. Da sich das Fibrin stets zwischen

den Membranen benachbarter Elemente entwickelt, nimmt es in den Gebieten verzahnter Plättchen, entsprechend der größeren Oberfläche, mehr Raum ein. So zeigt ein Bild aus einem solchen Feld bereits ein dichtes Netz von Fibrinzügen, während zwischen den hellen, runden Plättchen nur gelegentlich ein Bündelanschnitt zu sehen ist. Durch Lateralassoziation der Fibrinfasern werden die Maschen des Netzes zunehmend enger. Dabei werden die Thrombocyten passiv verformt; in den Maschenräumen befinden sich abgeschnürte Teile der Plättchen, die zum Teil auch Granula enthalten. Ein Ausschnitt aus der Mitte des 44 Stunden alten Thrombus läßt Bestandteile des Granulomers mit Resten des Hyalomers erkennen. Die Einmauerung durch das Fibrin wird immer mächtiger, der Anteil der zelligen Elemente geht mehr und mehr zurück. In der Tiefe eines 6o Stunden alten Thrombus beobachten wir einen dichten Fibrinfilz, in dem nur noch Vakuolen und elektonenoptisch dichtere Partikel als Reste der Thrombocyten liegen. Wir finden in diesen Stadien noch immer einzelne Plättchen von unverändertem Aussehen, die den geschilderten Vorgängen der viskösen Metamorphose nicht unterworfen waren. Zusammen mit Blutplättchen in verschiedenen Phasen des Unterganges liegen sie in einem vom Fibrinfilz ausgespartem Raum. Diese kleinen Gruppen sind oft von besonders kräftigen Fibrinzügen umfaßt; beim 6o Stunden alten Thrombus finden sie sich in einer Schicht, die fast ausschließlich aus Fibrin besteht (Abb.19).

4. Verhalten anderer Formelemente des Blutes im Thrombus.

Eosinophile Granulocyten:

Um den eingezogenen Catgutfaden liegt, wie erwähnt, schon beim jüngsten Thrombus ein Mantel aus eosinophilen Granulocyten, der vermutlich durch den Fremdkörperreiz hervorgerufen wird. (Abb.6). Aber auch weiter vom Zentrum entfernt trifft man viele eosinophile Leukocyten. Diese zeigen selbst im ältesten der von

uns beobachteten Stadien, dem 6o Stunden alten Thrombus, erstaunlich wenige Veränderungen; insbesondere sind die charakteristischen eosinophilen Granula noch unverändert zu erkennen. Die Cytoplamamembran der Zellen wird vom zunehmenden Fibrin der Umgebung oft eingeschnürt; zwischen solchen Einfurchungen der Zelle sieht man gelegentlich blasenartige Vorwölbungen, die Vesikeln von 17 - 24 mμ Durchmesser enthalten; in Kernnähe liegen meist größere, unregelmäßig geformte Vakuolen. An manchen Eosinophilen ist bei der Umklammerung durch Fibrinstränge die Cytoplasmamembran nicht mehr zu erkennen; bei einigen Anschnitten kann nicht entschieden werden, ob in einer Fibrinmasche noch eine ganze Zelle oder nur der abgeschnürte Rest einer solchen vorliegt.

Neutrophile Granulocyten:

In fibrinarmen Gebieten ist an den neutrophilen Granulocyten selbst im 6o Stunden alten Thrombus die begrenzende Cytoplasmamembran noch gut erkennbar. Die Zellmembran hält zu den umgebenden Thrombocyten den gleichen Abstand, wie die Plättchenmembranen untereinander (2oo Å). Gegenüber dem zunehmenden Fibrin verhalten sich die neutrophilen ebenso wie die eosinophilen Granulocyten: die Membran gibt nach, es wird zunächst eine leichte Furche, später eine tiefe Tasche gebildet. Oft schmiegen sich Blutplättchen in eine Ausbuchtung des Leukocyten. Im Inneren neutrophiler Granulocyten sind nicht selten Thrombocyten der abgerundeten Formenreiche zu finden. In die Fibrinmassen des 6o Stunden alten Thrombus sind die neutrophilen Granulocyten eng eingeschlossen, doch zeigen sie auch hier noch keine stärkeren Zerfallserscheinungen.

Erythrocyten:

An den im Thrombus eingefangenen roten Blutkörperchen werden bereits nach 22 Stunden kleine Vakuolen sichtbar; in älteren Stadien findet man größere Vakuolen; weitere Veränderungen sind nicht festzustellen. Gelegentlich werden Erythrocyten von mehreren Leukocyten umgeben; Phagocytosevorgänge konnten indes nicht beobachtet werden.

5.) Fibrinbildung im Thrombus.

a Junge Thrombengebiete.

In den jüngsten der von uns untersuchten Thromben (6 Stunden) ist bereits etwas Fibrin vorhanden. Winzige Fibrineinheiten erscheinen flockenförmig in manchen Plättchenzwischenräumen. Das gleiche Bild zeigt sich am 6o Stunden alten Thrombus in der Peripherie, wo die Formation wesentlich jünger ist als das Thrombusinnere (Abb.16 und 17). Zudem sind die Blutelemente dort noch recht locker aneinandergelagert (vergl.Haydon 1957).

Lebhafte Fibrinbildung wird dort beobachtet, wo die Thrombocyten schon sehr eng aneinander gerückt oder ineinander verzahnt sind. Hier sehen wir zuerst elektronenoptisch dichte Substanz an korrespondierenden Membranstellen benachbarter Plättchen (Abb.16). Bald ist jedoch der Membranzwischenraum ganz mit Fibrin ausgefüllt, so daß auf den meisten Schnittbildern dieses jungen Stadiums ein dichtes Bündel den schmalen Spalt gerade ausfüllt. Für das Vorhandensein einer monomolekularen Fibrinogenschicht auf den Plättchenoberflächen, wie sie Köppel(1962) sehr kurze Zeit nach der Entnahme der Blutplättchen aus dem Gefäß fand, erhielten wir mit der Schnittmethode keinen Hinweis. Die Fibrinfaserstränge verlaufen nirgends radiär von einem Thrombocyten aus, die Fibrillen spannen sich nicht von Plättchen zu Plättchen senkrecht zu deren Oberfläche, wie es bei Gerinnungsstudien in vitro beschrieben wurde, sondern liegen parallel zu den Plättchenmembranen.

b Netzbildung des Fibrins.

Die Fibrinfasern schließen sich zu einem dreidimensionalen Netzwerk zusammen, in welchem zunächst nicht alle Verlaufsrichtungen gleich stark vertreten sind. Die Hauptrichtung der Fasern liegt zirkulär um den eingelegten Catgutfaden. Dadurch entstehen schmale,parallel gerichtete Räume, in denen sich Thrombocyten

befinden. Größere Räume enthalten rote und weiße Blutkörperchen. In einem älteren Gebiet des Thrombus sind die Faserzüge bedeutend breiter, sie können sich über- oder unterkreuzen oder auch Ringe um zellige Thrombenbestandteile bilden (Abb.18). Die meisten Maschen dieses Netzes sind klein und eng; sie lassen nur noch Vakuolen und dichte Körper erkennen, die ehemals das Granulomer der Blutplättchen ausmachten. Einige wenige Maschen sind weiter; in ihnen sind noch Thrombocytenumrisse erkennbar. Noch größere Maschen umschließen Erythrocyten, Leukocyten und abgerundete Plättchen dicht (Abb. 19). An allen Fibrinzügen ist die fibrilläre Längszeichnung deutlich. Diese Zeichnung wurde von Still und Boult (1957) als die für geschnittenes Fibrin übliche beschrieben. Die Darstellung der periodischen Querstreifung des Fibrins gelingt auf Schnittbildern äußerst selten; wegen der verhältnismäßig kurzen Periode ist sie nur mit höherer Vergrößerung dort zu erkennen, wo Fibrillen über eine längere Strecke streng in der Schnittebene liegen; der Einfluß der Schnittdicke ist nach Still und Boult weniger entscheidend. Möglicherweise spielt aber für die Feinstruktur des Fibrins die Art der Bildung im Thrombus eine Rolle, die in diesem Milieu ja nicht so ungestört verläuft, wie im Falle der extravasalen Gerinnung (Wolpers 1947).

c Spätstadien.

Durch weitere Lateralassoziationen von Fibrinfibrillen gewinnt das Netz eine andere Gestalt. Das Fibrin zeigt sicht jetzt im Schnitt nicht mehr so sehr in Form von Zügen, sondern eher von Platten, in die die Reste der zugrundegehenden Zellen eingemauert sind. Leukocyten und Erythrocyten bleiben im Vergleich mit den Thrombocyten noch längere Zeit unbeeinflußt in den Fibrinmassen, die schließlich, durch weitere kräftige Züge verstärkt, alle zelligen Elemente mechanisch verformen. Häufig finden wir in späteren Stadien der Thrombenbildung zwischen gestreckten auch einige gewellt verlaufende Fibrinzüge.

d Lokalisation des Fibrins im Thrombus.
Die Bildung des Fibrins beginnt zuerst an jenen Stellen, an denen der Thrombus mit der Gefäßwand beiderseits seiner Basis einen Lumenwinkel bildet. Von dort aus zieht je ein Bündelstrahl in Richtung auf das Thrombenzentrum zu. Seitlich davon schließen sich kürzere, gleichfalls radiäre Fibrinzüge an (Abb.8). So entsteht in einem, (auf dem Thrombenquerschnitt segmentförmigen) Teil des Thrombus ein engmaschiges Netz, dessen Hauptstränge radiär gerichtet sind. Die Basis dieses dreieckigen Feldes läuft am Thrombenrand sacht aus. Dadurch ist die wandständige Thrombenhälfte von einem lumenwärts schmäler werdenden Fibrinsaum eingehüllt, dessen Fibrillen senkrecht zur Oberfläche verlaufen. In jenem Gebiet, dessen Basis unmittelbar der Tunica elastica interna anliegt, wird ein Netz ohne bevorzugte Faserrichtung aufgebaut. Unsicher ist uns die Fibrinnatur des den 6o Stunden alten Thrombus gegen die Lichtung zu einhüllenden Oberflächenhäutchens geblieben (Abb. 20).

Diskussion.

In ähnlicher Reihenfolge, wie bei ihrer Darstellung, sollen im folgenden die Befunde im Hinblick auf das vorliegende Schrifttum erörtert werden.

1.) Intima und Tunica elastica interna.

Wir fanden in allen Fällen die Oberfläche des Aortenendothels frei von irgendwelchen Auflagerungen. Dagegen hat Roos (1957) aus elektronenmikroskopischen Bildern von Oberflächenabdrücken der Gefäßinnenwand von Kaninchenarterien eine Auflagerung von Fibrinfäden vermutet, Copley (1959) eine derartige Fibrinoberfläche für die Erhaltung der intravasalen Ungerinnbarkeit des Blutes gefordert.
Wie auf S.6 geschildert, sahen wir als Reaktion der inneren Aortawand auf die thrombenbildende Irritation eine Abrundung

der Endothelzellen und eine Lockerung des Zellverbandes. Malyschew (1929), der eine Kaninchenarterie an zwei Stellen unterband, bemerkte als erste Reaktion gleichfalls eine Schwellung des Endothels.
Eine deutliche Schädigung der Endothelzellen stellte Apitz (193o) bei der Untersuchung jüngster Plättchenthromben (bis zum Alter von einer Stunde) fest. In ihrem Plasma fand er blasig-helle Auftreibungen, durch die der Kern an den Rand gedrängt und sichelartig verformt wurde. Solche Veränderungen konnten wir nicht beobachten. Sein weiterer Befund, daß zuweilen Endothelzellen an der Media abgedrängt werden und diese über eine kürzere oder längere Strecke freiliegt, wurde insoweit bestätigt, als unter dem Thrombus nur noch die bloße T. elastica interna vorlag. Apitz fand die abgedrängten Zellen im Lumen. Kiefhaber (1965) sah innerhalb des Thrombus langgezogene Zellen mit länglichen Kernen; er hielt es für möglich, daß diese als abgelöste Endothelzellen von der Basis zur Thrombusoberfläche ziehen.Da unsere Schnitte nie abgelöste Endothelzellen enthielten, können wir uns über deren weiteres Schicksal nicht äußern.
Das Eindringen von Leukocyten zwischen denEndothelverband haben wir aus S.7 beschrieben.Apitz (193o) schilderte gelapptkernige Leukocyten, die dicht verschmolzen mit einzelnen, blasig aufgetriebenen Endothelzellen lagen, so daß er an die Möglichkeit phagocytärer Vorgänge dachte.Nach unseren elektronenmikroskopischen Befunden ist die Annahme einer Phagocytose wenig wahrscheinlich.

2.) Feinstruktur der Blutplättchen bei der Bildung von Agglutinaten.

Durch die Arbeiten von Schulz und Hiepler (1959) sowie Fonio (1963) wird dem α-Granulomer ein wichtiger Platz im Gerinnungsablauf zugewiesen: den Granula kommt eine hohe thromboplastische Aktivität zu; sie enthalten den Thrombocytenfaktor 3. Die Freisetzung dieses Faktors bei der Agglutination von Plättchen geht sowohl bei der Gerinnung als auch bei der Thrombenbildung

mit dem Verschwinden der "dense bodies" aus dem Plasma der Thrombocyten einher (Kuhnke 1958, Iseri und Benditt 1961, Hovig 1962, Kjaerheim und Hovig 1962, Vasalli und Mitarb.1964, French und Mitarb.1964). Dieser Befund wir im Prinzip allgemein anerkannt; über den Modus des Transportes der thromboplastisch wirkenden Substanz vom α-Granulum ins Blutplasma weichen die Vorstellungen der verschiedenen Autoren jedoch stark voneinander ab. Die Vielfalt der in der Literatur niedergelegten Meinungen läßt sich auf drei Möglichkeiten reduzieren:

a) Zerstörung der Granula innerhalb der Plättchen, Diffusion der Substanz durch die intakte Cytoplasmamembran.
b) Ausschleusung intakter Granula durch die Plättchenmembran hindurch.
c) Transport des Granulainhaltes in das Plasma durch Vakuolen.

Ad a) Eine Zerstörung der "dense bodies" unter Größenzunahme, Verlust ihrer elektronenoptischen Dichte wie der scharfen Konturen beschrieben Parmeggiani (1961) wie Vasalli und Mitarb. (1964). Rodman und Mitarb. (1961, 1962 und 1963) beobachteten eine Verschmelzung mehrerer Thrombocyten zu einem größeren Bereich, in dessen Mitte sich unter Bildung einer hellen Zone die α-Granula auflösten. Diese elektronenmikroskopischen Befunde werden durch die fluorescenzmikroskopischen Untersuchungen von Sokal (1963 und 1965) ergänzt; mit Hilfe der Vitalfärbung durch Auramin konnte der Autor während der Aggregatbildung verfolgen, wie die elektiv fluorescierenden Granula allmählich verschwanden und sich gleichzeitig eine diffuse Fluorescenz über die Aggregate ausbreitete.
In unserem Material stellten sich niemals vergrößerte Granula mit Auflösung der Kontur dar. Jedoch fanden wir durchaus eine Abnahme der elektronenoptischen Granuladichte mit zunehmendem Alter der Thrombusformation.

Ad b) Schulz und Hiepler (1959) haben als erste Untersucher das Freiwerden der α-Granula zu Beginn des Gerinnungsablaufes

beschrieben. Auch Castaldi und Mitarb.(1962) zeigten freie dichte Granula zwischen den Plättchenmassen des Gerinnungsagglutinates. Vasalli und Mitarb.(1964) nahmen gleichfalls eine Ausstoßung ganzer α-Granula durch die Plättchenmembran an. Vergleicht man indessen Agglutinate aus gewaschenen Thrombocyten bzw. aus Zitratblut mit solchen aus Nativblut (Hovig 1962, Köppel 1955) , so entstehen nur bei jenen unphysiologischen Präparationsmethoden Granula und Vesikeln frei im Plasma. Köppel nimmt daher an, daß diese elektronenoptisch verschieden dichten Bläschen als Vehikel für benötigte Thrombokinase bei Thrombokinasemangel im Plasma auftreten. In Bestätigung dieser Annahme haben wir in unseren unter physiologischen Bedingungen gewachsenen Thromben keine freien Granula oder Vesikel gefunden. Die "freien Granula" in den Befunden von Vasalli und Mitarb. (1964) dürften, wie die Autoren selbst erwägen, eher als Reste von Plättchen aufzufassen sein, die durch die Zunahme von Fibrin zerstört wurden. Was die Vesikelbildung betrifft, so haben wir, wie bereits auf S.17-18 beschrieben wurde, besonders in den abgerundeten, hellen Plättchen Vakuolen von runder oder länglicher Gestalt gefunden, die umso zahlreicher auftreten, je weniger Granula die Thrombocyten enthalten. Solche Vakuolen treten in ähnlicher Weise auch in Plättchen eines Agglutinationspfropfes auf (Vasalli und Mitarb. 1964). Stübel(1914) beobachtete sie im Dunkelfeld bereits als kleine, optisch leere Kugeln, die wahrscheinlich durch Quellung an Größe zunehmen. Auch Wolpers und Ruska(1939) haben Vakuolen als Zeichen der Wasseraufnahme durch die Plättchen gedeutet.

Ad c) Im Gegensatz zu dem eben Berichteten ist Fonio (1963) auf Grund phasenoptischer Untersuchungen der Ansicht, daß in den Thrombocyten entstehende Vakuolen als Vehikel der Thrombokinase zum Plasma dienen. Bei Irritation der Gefäßwand soll die Thrombokinase mit dem Prothrombin des Plasmas reagieren und Thrombin bilden.

Auf welche Weise das Granulomer aus der hellen abgerundeten Thrombocytenform so rasch verschwindet, ist noch ungeklärt. Ebensowenig können wir abschätzen, wie weit dieses Geschehen auf das Fibrinbildungssystem Einfluß nimmt.

An sonst noch wenig veränderten Thrombocyten fanden wir eine Ansammlung des Granulomers im zentralen Plättchenbereich, doch nie in dessen Peripherie. Unser Befund bestätigt die Beobachtung von Rodman und Mitarb. (1961, 1962, 1963) an Extravasaten; er steht nicht in Übereinstimmung mit den Berichten von David-Ferreira (1964) (exzentrische Zusammenballung von Granula und Organellen an einer Stelle der Membran) und Castaldi und Mitarb.(1962) (Ansammlung in Form eines Halbmondes in der Plättchenperipherie).Durch einseitige Vorwölbung und Aufhellung des Randcytoplasmas kann die zentrale Granulomeransammlung verschoben erscheinen wie Parmeggiani (1961) betont. Nach French und Mitarb.(1964) erklären solche Vorwölbungen jene Schnittprofile von Thrombocyten, die in organellenfreiem Cytoplasma lediglich Vesikeln enthalten. Dergleichen randständige Aufhellungen schildern Rodman und Mitarb.(1961 und 1962) als sackartige Protrusionen; deren Größe könne ein Mehrfaches des normalen Plättchendurchmessers erreichen.Nach Meinung der Autoren lösen sich diese Bildungen schließlich vom Plättchenkörper.Nach Vasalli und Mitarb.(1964) sind solche abgelöste "Knospen" späterhin als freie Vesikeln im Agglutinat anzutreffen.Wir möchten diese Cytoplasmaknospen eher für Anfangsstadien der Pseudopodienbildung halten. Bei sehr lockerer Lagerung der Blutplättchen erfahren diese Ausstülpungen zunächst keine passive Formveränderung; sie besitzen daher gleichmäßig runde Gestalt. In tieferen Schichten des Thrombus, bei dichterer Lagerung der Plättchen, werden bereits vorhandene "Protrusionen" von ihrer Umgebung verformt, neu entstehende Ausläufer des Cytoplasmas finden von vorneherein nur beschränkten Platz zu ihrer Ausdehnung.

3.) Abgerundete und pseudopodiale Form der Thrombocyten.

Im Verlauf oder auch als Folge bestimmter Funktionen unterliegt die Gestalt der Blutplättchen gewissen Veränderungen. Die "Funktionsmorphologie" der Thrombocyten, wie sie von Köppel(1958) eingehend bei der extravasalen Blutgerinnung studiert wurde, kann für die verschiedenen Formationen von Plättchen im Thrombus wertvolle Hinweise geben.Extravasal zeigt sich die erste morphologische Veränderung der Thrombocyten in der Ausbildung zahlreicher Pseudopodien. Für den Vorgang der Agglutination stellt Köppel folgende Hypothese zur Diskussion: Plättchen können mit ihren Leibern oder mit ihren Pseudopodien aneinander haften. Beim Modus der "Pseudopodienagglutination" bleiben freischwebende Plättchen an den in der Blutströmung flottierenden Pseudopodien eines bereits anhaftenden Thrombocyten kleben und bilden ihrerseits sofort Pseudopodien aus. Die Strömung verhindert eine Annäherung der Plättchenleiber, so daß die Agglutination bei dieser Form tatsächlich von Pseudopodien bewirkt wird.Bei freischwebenden Thrombocyten tritt der Modus der "Leib-zu-Leib-Agglutination" auf; bei der keine Pseudopodien gebildet werden. Nach Köppel ist also die Möglichkeit gegeben, aus der morphologischen Beschaffenheit des Agglutinates gewisse Schlüsse auf seine Entstehungsweise zu ziehen.

Wenn die geringe Strömung im extravasalen Präparat schon morphologisch erkennbare Einflüsse auf die Plättchenagglutination ausübt, dann muß der starke Blutstrom in der Bauchaorta sich noch viel mehr auf die Struktur eines dort entstehenden Abscheidungsthrombus auswirken. In Anwendung der Hypothese von Köppel wäre die Entstehung jener Formation, in der die Thrombocyten nur noch als langgestreckte Körper mit zahlreichen, ineinander verflochtenen Pseudopodien vorliegen, durch Pseudopodienagglutination zu deuten. Wenn dabei die Blutströmung auch zunächst eine Annäherung der Plättchenleiber verhindert und

sich nur die Pseudopodien ineinander verzahnen, so werden diese doch später, nach Ablagerung einer größeren Menge, durch die gleiche Strömung insgesamt komprimiert, so daß dann das beschriebene dichte Gefilz entsteht. Kleine Leib-zu-Leib-Agglutinate, die sich nach Köppels Hypothese freischwebend bilden, können mit eingefangen werden. Solche Inseln von runden, hellen Thrombocyten, die meist einen Leukocyten oder Erythrocyten umschließen, haben wir im Gebiet der pseudopodial veränderten Plättchen geschildert. Daß sich Leib-zu-Leib agglutinierte Plättchen vorwiegend in dem der Aortenwand anliegenden Segment finden, läßt sich zwanglos mit der dort herrschenden geringeren Blutströmung erklären.

Die auffallendste Eigentümlichkeit unserer experimentell gewonnenen Thromben ist der wechselnde Einbau von abgerundeten hellen und pseudopodialen Thrombocytenanlagen in fast konzentrischer Schichtung. Wie läßt sichdieser Befund aus der Funktionsmorphologie der Blutplättchen erklären?

Die entscheidende Voraussetzung zur Thrombenbildung ist die Fähigkeit des einzelnen Blutplättchens, an anderen Plättchen sowie an Oberflächen zu haften. Es entwickelt diese Fähigkeit, wenn in seiner Umgebung Adenosindiphosphat (ADP) vorhanden bzw. aus Adenosintriphosphat (ATP) gebildet wird.(Gaarder und Mitarb.1961, O'Brien 1964, Spaet undZucker 1964, Silver und Stehbens 1965). Verschiedene körpereigene Stoffe können die Umwandlung von ATP in ADP innerhalb der Plättchen und der Erythrocyten bewirken und die Freisetzung von ADP veranlassen. Nach einer Hypothese von Gaarder und Laland (1964) wird das ADP-Molekül von einem Akzeptor-Molekül der Plättchenmembran durch Hydrogen-Bindung festgehalten. Neben Serotonin und bei Verletzungen der Intima freiliegendem Kollagen ist vor allem Thrombin für diesen Prozeß bedeutsam (De Robertis, Paseyro und Reissig 1953, Bounameaux 1956, Fonio 1963, Hovig 1963, Marr, Barboriak und Johnson 1965).
Bei der Agglutination der Plättchen wird indessen das beteiligte Thrombin nicht verbraucht (Koller 1958); es steht vielmehr, wenn es bei der Retraktion oder Kompression der Plättchen-

konglomerates an dessen Oberfläche gerät, zur viskösen Metamorphose einer neuen Plättchenschicht zur Verfügung.
Es ist also anzunehmen, daß an der Thrombusoberfläche zu verschiedenen Zeiten unterschiedliche Mengen von Thrombin vorhanden sind.Die Vermutung liegt nahe, daß demzufolge einmal mehr die eine, einmal mehr die andere Thrombocytenform angelagert wird. Nach Befunden von Fonio(1963) und elektronenmikroskopischen Untersuchungen von Caen(1965) findet im thrombinreichen Milieu bevorzugt die Ausbildung von Pseudopodien und die pseudopodiale Agglutination statt.Im thrombinarmen Milieu neigen die Plättchen, wie aus den Untersuchungen von Köppel geschlossen werden darf, zu Leib-zuLeib-Agglutination wobei der Thrombocytenfaktor 3 ihrer "dense bodies" unter Verlust des α-Granulomers in das umgebende Plasma abgegeben wird.
Auffallend ist allerdings, daß in unserem Material die Randzone des Thrombus stets aus einer dünneren oder dichteren Schicht von abgerundeten hellen Thrombocyten gebildet wird.
Für diesen Befund gibt es zwei Erklärungsmöglichkeiten:
1. Die wirksame Thrombinkonzentration kann in der Grenzzone so gering sein, daß dort nur noch Leib-zu-Leib-Agglutination stattfinden kann, also jede neuangelagerte Schicht ganz außen die helle Thrombocytenform enthält.
2.Die zweite Erwägung zieht das sog. Zeta-Potential in Betracht, die Erscheinung, daß zwischen der unbewegten Wand und dem strömenden Inhalt eines Blutgefäßes ein elektrisches Potential besteht(Netter 1959).Nach unserer Versuchsanordnung ist vor Gewinnung und Fixation des Thrombus die Blutströmung völlig zum Erliegen gekommen, das Zeta-Potential also sicher zusammengebrochen. Die Ladungsänderung der Thrombocytenmembran könnte durchaus bewirken, daß auf der Oberfläche des Thrombus noch weitere Plättchen aggregiert werden.

Still (1952) unterschied von vorneherein zwei Sorten von Plättchen, die sich funktionell verschieden verhalten;

adhäsive und nicht adhäsive. Jene haben die Tendenz, miteinander zu agglutinieren, während diese isoliert für sich bleiben. Nach der eben entwickelten Hypothese müßte der Unterschied in der Funktion auch morphologisch zum Ausdruck kommen. Die nicht adhäsiven Plättchen wären dann diejenigen, die wir als relativ unverändert im Thrombus beschrieben haben. derartige Thrombocyten nannte Bloom(1955) bei Gerinnungsstudien "reaktionsträge". Seine Befunde konnte Parmeggiani(1961) bestätigen.

4.) Fibrin im Plättchenaggregat.

Bei der elektronenmikroskopischen Untersuchung von extravasalen Präparationen wurden die Blutplättchen als Zentren des sich bildenden Fibrinnetzwerkes angesehen (Bloom 1955, Kuhnke 1958, De Robertis 1955, Köppel 1962). In der Präparation der Auftrocknungspräparate überdecken sich Thrombocyten und die über ihre Membran hinwegziehenden Fibrinstränge. So kam regelmäßig ein Bild zustande, als würden die Fibrinzüge radiär von den Plättchen ausstrahlen. Allein die ganz andere Methodik der Schnittechnik erklärt den scheinbar abweichenden Befund der Fibrinlokalisation in unserem Ergebnis: die Fibrinzüge liegen parallel zur Thrombocytenoberfläche zwischen benachbarten Plättchenmembranen.

5.) Vergleichende Betrachtung elektronenmikroskopischer Befunde an experimentellen Thromben.

Ein Vergleich unserer Ergebnisse mit den von anderen Autoren an experimentellen Thromben erhobenen Befunden ist erschwert durch die Unterschiede der Versuchsanordnung, der verwendeten Species und des Thrombusalters.

Policard und Mitarb. (1955) haben an Ratten mit Silikatkristallen die Gefäßwand von Lungenkapillaren verletzt. Bereits 3 Stunden später war die Kapillarlichtung durch einen reinen Thrombocytenpfropf verschlossen. Dem Thrombuswachstum war durch das Kaliber der Kapillare eine Grenze gesetzt; so ist es verständlich, daß die Autoren keine Einlagerungen weiterer Blutelemente (wie sie unsere Thromben enthielten) feststellten. Ebenso wie unsere enthielten jene Thromben einen elektronenoptisch hellen Randsaum.Die "plaquettes avec un aspect vacuolaire" der Autoren entsprechen offensichtlich unseren abgerundeten, hellen Plättchen. Allerdings berichten die Untersucher, daß diese Gebilde größer als normale Thrombocyten gewesen seien, während in unserem Material planimetrische Ausmessungen keine signifikanten Größenunterschiede zwischen hellen und unveränderten Plättchen ergeben haben. Im Inneren des Thrombus beschrieben die französichen Verfasser dichte Gebiete aus zusammengeballten Thrombocyten, an denen sie keine Cytoplasmamembran mehr wahrnehmen konnten. Demgegenüber gelang uns in entsprechenden Bereichen der Nachweis zahlreicher Cytoplasmamembranen, die den stark vergrößerten Oberflächen innig verschränkter Plättchenpseudopodien entsprechen.

Ähnlich kleine Plättchenagglutinate haben Vasalli und Mitarb. (1964) durch Thrombininjektionen in den Glomerulumkapillaren von Kaninchen erzeugt. Das Alter der untersuchten Thromben ist im einzelnen nicht angegeben. Im Gegensatz zu unseren Bildern fällt die sehr lockere Packung der agglutinierten Plättchen auf. Es überrascht daher nicht, daß die erste morphologische Veränderung an den Plättchen im Auswachsen von zunächst rundlichen Pseudopodienknospen besteht. Nach dem Erscheinen erster Fibrinstränge wird auch bei diesen Thromben ein stetiger Schwund des Granulomers mit gleichzeitigem Auftreten von Vakuolen erkennbar. Wie früher erwähnt, haben wir weder eine Vergrößerung der Granula unter Verlust ihrer strengen Begrenzung, noch eine Ausstoßung intakter Granula beobachtet.

Nur 3o Minuten alte, kleine Thromben riefen French und Mitarb. (1964) in den Mesenterialarterien von Goldhamstern hervor. Die Autoren beschrieben jene ganz frühen Plättchenveränderungen, die in der Aufhellung und Ausstülpung von peripherem Cytoplasma bestehen und sich im Schnittbild als granulafreie Areale zeigen. Erwartungsgemäß ist bei so jungen Agglomeraten der Verlust des Granulomers noch nicht so weit fortgeschritten wie bei älteren Thromben; er war auf den Außensaum beschränkt. In der Mitte des Thrombus beobachteten die Autoren ähnlich verzahnte, pseudopodial veränderte Blutplättchen wie wir sie geschildert haben.

Schließlich kann noch eine Bildung erwähnt werden, die sich auf der Innenseite einer Arterien-Kunststoffprothese innerhalb einer Woche als sog. Pseudointima entwickelt (Florey und Mitarb.1963). Sie besteht aus Thrombocyten, Leukocyten und Fibrinfasern und läßt stellenweise an der freien Oberfläche Aggregate von ungranulierten Plättchen erkennen: diese entsprechen durchaus dem hellen Außensaum unserer Thromben.

Zusammenfassung.

Nach der Methode von Stampfl (1962) und Kiefhaber (1965) wurde bei 1o adulten Kaninchen ein Catgutfaden in die Bauchaorta eingelegt; die unverzüglich entstehenden Thromben wurden nach Zeitintervallen von 6,22,24,28,44,48 und 6o Stunden mit dem dazugehörigen Wandstück entnommen und nach entsprechender Präparation mit dem Elektronenmikroskop untersucht.-Ergebnis:

1.) Die Innenwand der Aorta reagiert frühzeitig auf die thrombenbildende Irritation durch Abrunden der Endothelzellen und Auflockerung ihres Zellverbandes; an der Auflagestelle des Thrombus verschwindet das Endothel vollkommen.

2.) Um den Catgutfaden sammeln sich um eine innerste Lage von eosinophilen Granulocyten in annähernd konzentrischen Schichten Blutplättchen an, schließen rote und weiße Blutzellen mit ein und bauen so einen reinen Abscheidungsthrombus auf.

3.) Die Mehrzahl der an der Thrombusbildung beteiligten Blutplättchen erfährt einen Gestaltwandel in zwei grundsätzlich verschiedenen Richtungen; es entsteht
a, eine abgerundete Form mit frühzeitigem Verlust des Granulomers, Vakuolenbildung und zunehmender Cytoplasmaaufhellung,
b, eine pseudopodiale Form, bei der das Granulomer auffallend lange erhalten bleibt.

4.) Die Plättchen beider Gruppen bleiben membranbegrenzte Individuen; ein Zusammenfließen mehrerer Plättchen wurde nie beobachtet. Die pseudopodial veränderten Thrombocyten sind innig ineinander verzahnt.

5.) Erste Fibrinstränge werden schon beim 6 Stunden alten Thrombus in den schmalen Spalten zwischen den Membranen benachbarter Plättchen wahrgenommen. Es folgt eine lebhafte Bildung von weiteren Fibrinfasern ganz besonders in Bereichen der pseudopodial veränderten Plättchen. Die Zunahme des Fibrins führt zur Ausbildung eines Netzwerkes, in dessen Maschen die zellulären Elemente des Thrombus passiv verformt werden. Im dichten Fibrinnetz des 6o Stunden alten Thrombus sind nur noch einzelne Bestandteile des ehemaligen Granulomers und Cytoplasmareste zu erkennen.

6.) Sehr frühzeitig entstehen sehr kräftige Fibrinzüge am Rand der Thrombenbasis, die in radiärer Richtung gegen das Zentrum des Thrombus hin ziehen.

7.) In den Thromben eingeschlossene Erythrocyten behalten ihre Gestalt auffallend lange nahezu unverändert bei. Auch in den ältesten unserer Thrombenstadien finden sich in einzelnen Fibrinmaschen noch unveränderte Thrombocyten.

Die Befunde werden im Hinblick auf das Schrifttum diskutiert; insbesondere wird die Funktionsmorphologie der Plättchen bei der Thrombenbildung erörtert.

Literatur.

Apitz,K. Über den Bau jüngster Blutplättchenthromben und den Einfluß des Novirudins auf ihre Entstehung. Zentralbl.f.Pathol. 50,9-16(1930).

Baumgartner,H.R. Eine neue Methode zur Erzeugung von Thromben durch gezielte Überdehnung der Gefäßwand. Z.ges.exp.Med.137,227-247(1963).

Baumgartner,H.R., Studer,A., Reber,K. Über Methoden zur Erzeugung experimenteller Thromben am Kaninchenohr und die Bedeutung von 5-Hydroxytryptamin bei deren Entstehung. Thromb. et Diath. haemorrh.IX (No.5/6) 485-511(1963).

Bizzozero,J. Über einen neuen Formbestandteil des Blutes und dessen Rolle bei der Thrombose und der Blutgerinnung. Arch.f.pathol.Anat. 90, 261-332(1882).

Blake,O.R., Ashwin,J.G., Jaques,L.B. An essay for the antithrombotic activity of anticoagulants. J.clin.Path. 12, 118-122(1959).

Bloom,G. The morphology of human platelets and the coagulation of human blood in vitro. An electronmicroscopical examination. Z.f.Zellforsch. 42,365-385(1955).

Bounameaux,Y. Recherches sur le mécanisme de la retraction caillot et la métamorphose visqueuse plaquettes. Experientia(Basel) 12,355-356(1956).

Buck,R.C. The fine structure of endothelium of large arteries. J.biophys.biochem.Cytol. 4,187-190(1958).

Buck,R.C. The fine structure of arterial endothelium. Anat. record. 13o,452-453(1958).

Caen,J.P. Is fibrinogen the plasma co-factor in ADP-induced human platelet aggregation? Nature 205,112o-1121(1965).

Castaldi,P.A., Firkin,B.G., Blackwell,P.M. and Clifford, K.J. An electron microscopic study of the changes in platelets during viscous metamorphosis. Blood 2o,566-58o(1962).

Copley,A.L., Steichele,D., Sparadu,M. and Throley,R.S. Anticoagulant action of fibrin surfaces on mammalian blood. Nature 183,1683-1684(1959).

David-Ferreira,J.F. The blood platelet: Electron microscopic studies. Internat. Review of Cytology 17,99-148(1964).

DeRobertis,E. Electron microscope observations of the platelet-fibrin relationship in blood clotting. Blood 1o,528-533(1955).

DeRobertis,E.MD., Paseyro,P.MD., Reissig,M.MD. Electron microscopic studies of the action of thrombin and blood platelets. Blood 8,587-597(1953).

Detzer,S., Stampfl,B. und Wetzstein,R. Gestaltwandel der Thrombocyten im experimentellen Thrombus. Verh. d. Anat. Ges.6o. Vers. in Wien, Ergänzungsheft zum Anat. Anz. Bd.115,221-231(1965).

Eberth,J.C. und Schimmelbusch,C. Experimentelle Untersuchungen über Thrombose. Virchows Arch.103,39-87 (1886) und 1o5,331-35o(1886).

Feissley,R., Gautier,A. L'ultrastructure des thrombocytes du sang humain normal. IV. Internat. Congress f. Elektronenmikroskopie in Berlin Bd.2, 261-263(1958).

Florey,H.W., Green,S.J., Kiser,J., Poole,J.C.F., Telander,R., Werthessen,N.T. The development of the pseudointima lining fabric grafts of the aorta. Brit.J.exp.Path. 43,655-660(1963).

Fonio,A. Structural elements of thrombocytes and their action on the physiology of fibrin. Wien.Z.Inn.Med. 44,84-92(1963).

French,J.E., Macfarlane,R.G., Saunders,A.G. The structure of haemostatic plugs and experimental thrombi in small arteries. Brit.J.exper.Pathol.45,467-474(1963).

French,J.E., Macfarlane,R.G., Saunders,A.G. Observations by electron microscopy of reactions to injury in small arteries in the hamster cheekpouch. In: Hunter,R.B., Koller,F., Beck,E. Fibrinogen and fibrin turnover of clotting factors. F.K. Schattauer-Verlag, Stuttgart. 341-351(1964).

Friedman,M. and Byers,S.O. Intimal reaction of the rat's aorta to intraaortic thrombus formation. Proc.Soc.Exp.Biol.Med. 109,919-922(1962).

Gaarder,A., Jonsen,J., Laland,S., Hellem,A., Owren,P.A. Adenosine diphophate in red cells as a factor in the adhesiveness of human blood platelets. Nature(London) 192,531-532(1961).

Gaarder,A. and Laland, S. Hypothesis for the aggregation of platelets by nucleotides.Nature(London)202, 909-910(1964).

Hackensellner,H.A. und David,H. Vergleichende elektronenmikroskopische Untersuchungen am Endothel großer Gefäße. Frankfurt.Z.Path. 71,194-202(1961).

Haydon,G.B. Electronmicroscopic observations on blood platelets and fibrin formation. A.M.A. Archives of Pathology,64,393-397(1957).

Hovig,T. The ultrastructure of rabbit blood platelet aggregates. Thromb. et Diath.haemorrh.8,455-471(1962).

Hovig,T. Aggregation of rabbit blood platelets produced in vitro by saline "extract of tendons". Thromb. et Diath.haemorrh. 9 ,248-263(1963).

Hugues,J. Accolement des plaquettes aux structures conjonctives pèrivasculaires. Thromb. et Diath. haemorrh. 8,241-255(1962).

Iseri,O.A. and Benditt,E.P. Genesis of thrombi: study of their fine structure. Fed. Proc.2o, 133(1961).

Johnson,S.A. and McKenna,J.L. An investigation of the possible role of platelet fibrinogen in thrombi formation. Thromb. et Diath. haemorrh. 9,102-112(1963).

Käser-Glanzmann,R. and Lüscher, E. F. The mechanism of platelet aggregation in relation to haemostasis. Thromb. et Diath.haemorrh.7,48o-49o(1962).

Kiefhaber,P. Die Umwandlung eines experimentell erzeugten arteriellen Abscheidungsthrombus. Ein Beitrag zur Morphogenese der Arteriosklerose. Inaugural-Dissertation, München 1965.

Kjaerheim,A. and Hovig,T. The ultrastructure of haemostatic blood platelet plugs on rabbit mesenterium. Thromb. et Diath. haemorrh. 7,1-15(1962).

Koller,F. Der heutige Stand der Gerinnungsforschung. Thromb. et Diath. haemorrh.2,407-427(1958).

Köppel,G. Ein Beitrag zur Funktionsmorphologie der normalen Thrombocyten des Menschen im Nativblut. Eine Studie am Elektronenmikroskop. Inaugural-Dissertation, München 1955.

Köppel,G. Elektronenmikroskopische Untersuchungen zur Funktionsmorphologie der Thrombocyten und zum Gerinnungsablauf im normalen menschlichen Nativblut. I.Frühe Veränderungen der Thrombocyten. Z.f.Zellforschung. 47,401-439(1958).

Köppel,G. Die Umwandlung des Fibrinogens in Fibrin. Friedrich-Karl Schattauer Verlag, Stuttgart.1962

Kuhnke,E. Über die Veränderungen der Thrombocyten und des Fibringerinnsels im Verlaufe der Gerinnung unter besonderer Berücksichtigung der Retraktion. Pflügers Arch. ges. Physiol. 268,87-1o4(1958).

Luft,J.H. Improvements in epoxy resin embedding methods. J. Biophys.Biochem.Cytol.9,409-414(1961).

Malyschew,B.F. Über die Reaktion des Endothels der A. carotis des Kaninchens bei doppelter Unterbindung. Virchows Arch.272,727-752(1929).

Marcovici,J. Analytic list of electron cytologic studies dealing with the ultrastructure of thrombocytes. Haematologica 46,921-928(1961).

Marr,J., Barboriak,J.J., Johnson,S.A. Relationship of appearance of adenosine diphosphate, fibrin-formation and platelet aggregation in haemostatic plug. Nature 205,259-262(1965).

Millonig,G. A modified procedure for lead staining of thin sections. J.Biophys.Biochem.Cytol. 11,736-739(1961).

Montegazza zitiert nach Bizzozero (siehe dort).

Netter, H. Theoretische Biochemie.Springer Verlag. Berlin.357-361(1959).

O'Brien,J.R. Platelets aggregation. I. Some effects of the adenosine phosphates, thrombin and cocain upon platelet adhesiveness. II. Some results from a new method of study. J.Clin. Path. 15,446-452(1962).

O'Brien,J.R. The mechanism and prevention of platelet adhesion and aggregation considered in relation to arterial thrombosis. Blood 24,309-314(1964).

Parmeggiani,A. Elektronenoptische Beobachtungen an menschlichen Blutplättchen während der viskösen Metamorphose. Thromb.et Diath.haemorrh.6,517-532(1961).

Pease,D.C., Paule,W.J. Electron microscopy of elastic arteries: The thoracic aorta of the rat. J.Ultrastruct.Res.3,469-483(1960).

Policard,A., Collet,A. et Giltaire-Ralyte,R. Etude au microscope électronique de thrombi plaquettaires formées dans les capillaires pulmonaires au cours d'agressions expérimentales par des particules inframicroscopiques de silice. Bull.micros.appl.5,7-8(1955).

Policard,A., Collet,A., Pregermain,S. Etude infrastructurale des thrombocytes du sang circulant chez le rat. Bull.microscop.appl.9,26-29(1959).

Rodman,N.F., Mason,R.G. and Brinkhous,K.M. Some pathogenetic mechanisms of white thrombus formation. Agglutination and self-destruction of the platelet. Fed. Proc. 22,1356-1365(1961).

Rodman,jr.,N.F., Mason,R.G., McDevitt,N.B.,Brinkhous,K.M. Morphologic alterations of human blood platelets during early phases of clotting. Electron microscopic observations of thin sections. Am. J. Path.40,271-284 (1962).

Rodman,N.F., Painter,J.C., McDevitt,N. B. Platelet disintegration during clotting. J.of Cell Biology 16,225-241(1963).

Roos,J. Blood coagulation as a continuous process. Thromb. et Diath. haemorrh.1,471-481(1957).

Schulz,H. und Hiepler,E. Über die Lokalisierung von gerinnungsphysiologischen Aktivitäten in submikroskopischen Strukturen der Thrombocyten. Klin. Wschr. 37,273-285(1959).

Schulz,H., Jürgens,R., Hiepler,E. Die Ultrastruktur der Thrombocyten bei der konstitutionellen Thrombopathie mit einem Beitrag zur submikroskopischen Orthologie. Thromb.et Diath.haemorrh. 2,300-308(1958).

Schulz,H. Submikroskopische Beiträge zur Orthologie und Pathologie der Thrombocyten. Verh. der Deutsch. Ges. f. Inn.Med. 66.Kongress 1960(832-848).

Seifert,K. Elektronenmikroskopische Untersuchungen der Aorta des Hausschweines. Z.f.Zellforschung 58,331-368(1962).

Seifert,K. Elektronenmikroskopische Untersuchungen der Aorta des Kaninchens. Z.f.Zellforschung. 60,293-312(1963).

Shimamoto,T. and Fujita,T. New type of antithrombotic effect of MAO inhibitor in experimental thrombosis. Proc.Japan.Acad. 37,105-110(1961).

Shimamoto,T. Jamazaki,H., Indoue,M., Fujita,T.,Sagawa,N., Sunaga,T., Ishioka,T. Discovery of antithromboembolic effect of Nialamide. Protection of "silicon-like property" of blood vessels by Nialamide. Proc.Japan. Acad. 36,240-245(1960)

Silver,M.D. and Stehbens,W.E. Platelet reaction to adenosine diphosphate in vivo. Nature 205,91-92(1965).

Sinapius,D. Über das Aortenendothel. Virchows Arch. 322,662-694(1952).

Sinapius,D. und Schreil,W. Elektronenmikroskopische Untersuchungen über das Cytoplasma des Aortenendothels. Protoplasma (Wien). 47,217-235(1956).

Sokal,G. Etude de l'aggrégation des plaquettes sanguines et leur métamorphose visqueuse au moyen d'un indicateur fluorescent.Thromb. et Diath.haemorrh.10,235-238(1963).

Sokal,G. Some observations on platelet aggregation and viscous metamorphosis. In: Hunter,R.B., Koller,F., Beck,E. Fibrinogen and fibrin.turnover of clotting factors. F.K. Schattauer Verlag, Stuttgart,337-340(1965).

Spaet,T.H. and Zucker,M. B. Mechanism of platelet plug formation and role of ADP. Amer.J.Physiol.206,1267-1274 (1964).

Stampfl,B. Die Endothelialisierung von Gefäßwandauflagerungen. Verh. Deutsch. Path.Ges. 46.Tagung in Dortmund 272-275(1962).

Still,B. Experiments on plasma clot contraction. Blood. 7,808-815(1952).

Still,W.J. and Boult,E.H. Electron microscopic appearance of fibrin in thin sections. Nature.179,868-869(1957).

Stübel,H. Ultramikroskopische Studien über Blutgerinnung und Thrombocyten. Pflügers Arch.ges.Physiol.156, 361-400(1914).

Vassalli,P., Simon,G., Rouiller,CH., Ultrastructural study of platelet changes indicated in vivo by thrombin. J.Ultrastruct. Res. 11,374-387(1964).

Wiener,J. and Spiro,D. Electron microscope studies in experimental thrombosis. Experimental and Molecular Pathology. 1,554-572(1962).

Wolpers,C.H. Die Fibrinquerstreifung. Klin.Wschr.24/25, 424-426(1947).

Wolpers,C. und Ruska,C.H. Strukturuntersuchungen zur Blutgerinnung. Klin. Wschr.18,1077-1081 und 1111-1117(1939).

Abbildungslegenden.

Abb.1. Aortenendothel an einer Stelle, die vom Thrombus nicht unmittelbar berührt wird.
Auffallend hohe Endothelzellen auf der gewellten Elastica interna (El). Die Zellen verjüngen sich basal zu einem schmalen Cytoplasmafuß; dazwischen stellenweise subendotheliale Räume (x). L Lichtung der Aorta. V_1; Thrombusalter 22 Std. Vergr.8000:1.

Abb.2. Aortenendothel an einer Stelle, die vom Thrombus nicht unmittelbar berührt wird.
Die Uberlappung und Verzahnung der lateralen Zellränder von Endothelzellen ist aufgehoben. Spalträume (Pfeile) zwischen den Zellen zeigen die Auflockerung des Verbandes an. Entsprechend der veränderten Zellgestalt sind die Kerne hochgestellt bzw. keilartig verformt. V_1; Thrombusalter 22 Std. Vergr. 16000:1.

Abb.3. Aortenendothel an einer Stelle, die vom Thrombus nicht unmittelbar berührt wird.
Basaler Endothelbereich. Zwischen den kurzen plumpen Fortsätzen erkennt man elektronenoptisch helle subendotheliale Räume (x) als Zeichen der Lösung der Endothelzellen von der Elastica interna (El). V_1; Thrombusalter 22 Std. Vergr. 20000:1.

Abb.4. Leukocyten im Endothel.
In den gelockerten Endothelverband dringen Leukocyten ein. Sie enthalten zahlreiche Vakuolen (V); diese erscheinen zum Teil leer, zum Teil enthalten sie (vorwiegend randständig) rundliche, elektronenoptisch dichte Partikel. L Lichtung der Aorta. V_1; Thrombusalter 22 Std. Vergr. 24000:1.

Abb.5. Elastica interna unter der Basis eines 48 Stunden alten Thrombus.
Unter der Thrombusbasis ist des Aortenendothel völlig verschwunden, kollagene Mikrofibrillen (KF) der subendothelialen Intima sind jedoch sichtbar. Die der Gefäßwand anliegende äußerste Thrombusschicht ist faserig strukturiert; die Fibrinfibrillen (F) sind radiär gegen die Gefäßwand gerichtet. El Tunica elastica interna. V_2; Vergr. 20000:1.

Abb.6. Zentraler Bereich eines 22 Std. alten Thrombus.
Das Gebiet von eosinophilen Leukocyten (oben) ist durch Fibrinzüge (F) gegen ein weiter peripher gelegenes mit neutrophilen Leukocyten getrennt. V_1; Vergr. 12000:1.

Abb.7. Geschichteter Aufbau in der Peripherie eines 44 Std. alten Thrombus.
Zwischen dichten Verbänden von Plättchen, die mit zahlreichen Pseudopodien ineinander verzahnt sind, liegen abgerundete, helle Thrombocyten. $T_{(H)}$ Thrombocyt der abgerundeten, hellen Form. $T_{(P)}$ Thrombocyt der pseudopodial veränderten Form. V_5; Vergr. 10000:1.

Abb.8. Peripherie eines 22 Std. alten Thrombus seitlich der Thrombenbasis (Übersicht).
Auf der rechten Bildseite streben kräftige Fibrinzüge (F) dem Thrombuszentrum zu. An diesen fibrinreichen Keil schließt sich links die Schichtordnung an, die den zum Lumen gewandten Thrombusteil charakterisiert. Zwischen beiden Arten von Plättchen reichlich Fibrin. Rechts unten Anschnitt der Aortenwand; El Tunica elastica interna. $T_{(H)}$ Thrombocyt der abgerundeten, hellen Form. $T_{(P)}$ Thrombocyt der pseudopodial veränderten Form. V_1; Vergr. 4000:1.

Abb.9. Zentral gelegener Bereich eines 22 Std. alten Thrombus.
Schichten aus pseudopodial veränderten Plättchen ($T_{(P)}$) bilden ein feinmaschiges Fibrinnetz. Darüber abgerundete helle Thrombocyten in den Maschen eines gröberen Fibrinnetzes. V_1; Vergr.10000:1.

Abb.10. Ausschnitt aus der lumennahen Peripherie eines 60 Std. alten Thrombus.
Die konzentrische Struktur des Thrombus wird jetzt gekennzeichnet durch die Richtung der Fibrinzüge und die Form der von ihnen ausgesparten Räume. Diese enthalten noch Reste der zellulären Bestandteile des Thrombus. V_4; Vergr. 40000:1.

Abb.11. Helle, abgerundete Thrombocyten.
Oberflächenbereich eines 60 Std. alten Thrombus. Abgerundete Thrombocyten mit fleckig aufgehelltem Cytoplasma; Mitochondrien und α-Granula sind geschwunden (a Reste von α-Granula); zahlreiche runde und längliche Vakuolen (V). V_3; Vergr. 30000:1.

Abb.12. Helle, abgerundete Thrombocytenform.
Zentrumnahe Schicht eines 22 Std. alten Thrombus. Verschiedene Grade der Cytoplasmaaufhellung sind zu beobachten; stellenweise Vakuolen (V). a α-Granulum. Sämtliche Cytoplasmamembranen (CM) sind erhalten; ihr Abstand beträgt um 2oo Å. V_1; Vergr. 25000:1.

Abb.13 Pseudopodiale Thrombocytenform.
Die Thrombocyten haben zahlreiche Pseudopodien ausgebildet und sind durch diese puzzle-artig ineinander verzahnt. Granulomer und Mitochondrien sind erhalten. V_9; Thrombusalter 6 Std. Vergr. 40000:1.

Abb.14. Nebeneinander der beiden Thrombocytenformen.
Der gänzlich verschiedene Aspekt der beiden Plättchenformen wird deutlich: den abgerundeten Thrombocyten mit hellem, organellenfreiem Cytoplasma ($T_{(H)}$) stehen

die dichten Verbände durch Pseudopodien verzahnter Plättchen ($T_{(P)}$) gegenüber. V_9; Thrombusalter 6 Std. Vergr. 14000:1.

Abb.15. Untergangsstadien von Thrombocyten.
Zwischen Fibrinzügen liegen Reste von zugrundegehenden Thrombocyten. M Mitochondrion. V_5; Thrombusalter 44 Std. Vergr.30000:1.

Abb.16. Fibrinbildung im Thrombus.
Abgerundete Form der Thrombocyten. Zwischen den Cytoplasmamembranen, parallel zu diesen, erste schmale Fibrinbündel. V_1; Thrombusalter 22 Std. Vergr. 30000:1.

Abb.17. Fibrinbildung im Thrombus.
In einem locker gelagerten Bereich der Peripherie hat sich in den erweiterten Plättchenzwischenräumen Fibrin (F) gebildet. V_3; Thrombusalter 6o Std. Vergr.25000:1.

Abb.18. Fibrinnetz.
Faserzüge unter- und überkreuzen sich (x) und umschnüren Thrombocytenreste. Deutliche feinfibrilläre Längszeichnung des Fibrins. V_5; Thrombusalter 44 Std. Vergr. 30000:1.

Abb.19. Fibrinnetz.
Sehr fibrinreicher Bezirk aus einem 6o Std. alten Thrombus. Die abgebildete Masche enthält neben einem Leukocyten (oben rechts) einen Erythrocyten (Mitte) und links drei Thrombocyten in verschiedenen Stadien des Unterganges. (a,b,c). V_1; Vergr. 8000:1.

Abb.2o. Bildung eines Abschlußhäutchens.
Ein dünnes Häutchen (Pfeil) bedeckt die Oberfläche eines 6o Std. alten Thrombus. Die Natur dieser Bildung (Fibrin?) ist noch unklar. V_3; Vergr. 25000:1.

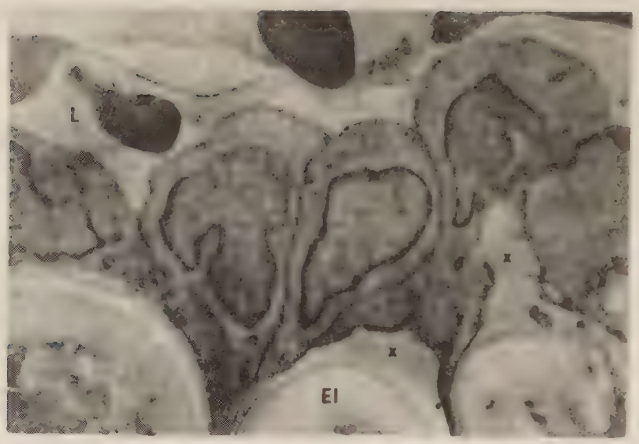

1

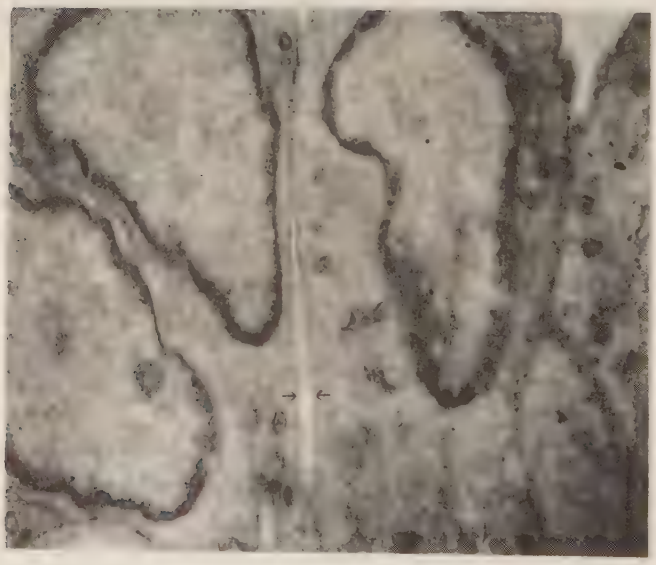

2



3

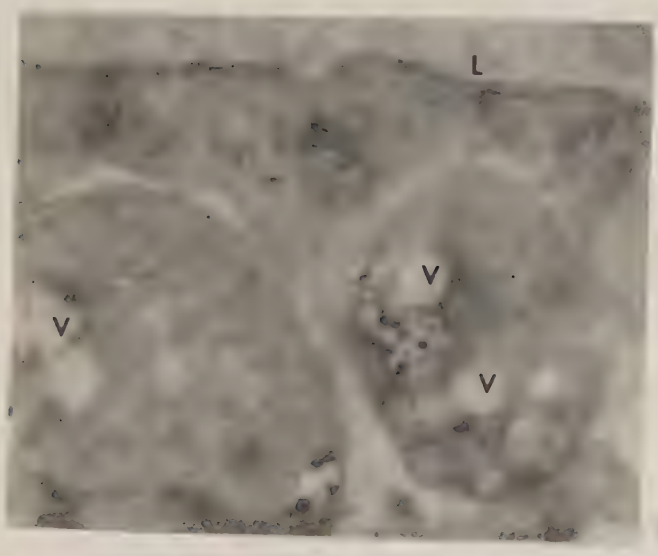

4



5

F

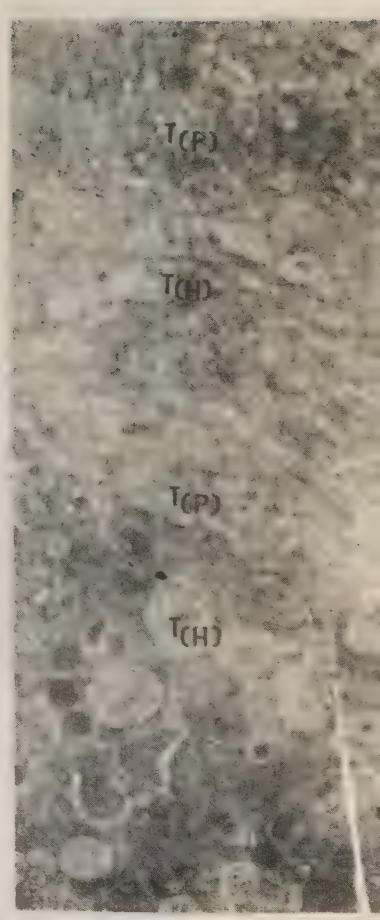
T(P)
T(H)
T(P)
T(H)

8



9

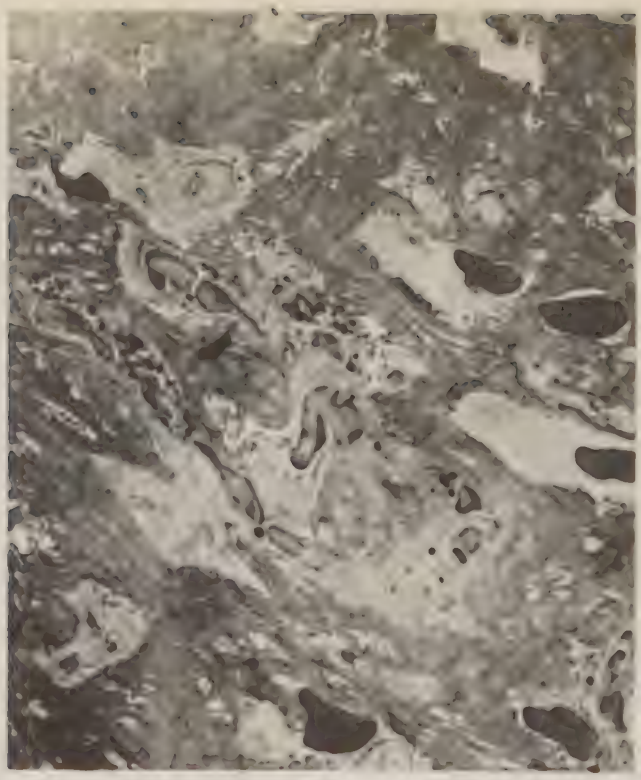

10

11

13



14

15

16

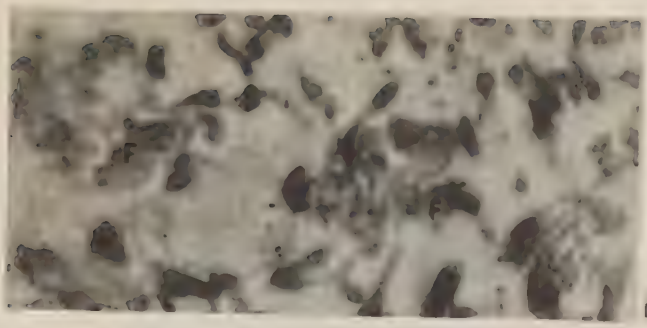

17

18

19

20

L e b e n s l a u f

1940 14.9. geboren in Dresden als Tochter des praktischen Arztes Dr.med.Robert Detzer und dessen Ehefrau Katharina geb. Eislinger.

1945 Übersiedlung nach München.

1946 1.9. Eintritt in die Volksschule am Marsplatz München.

1950 1.9. Übertritt in die Luisen-Oberrealschule in München.

1959 Reifeprüfung an der Luisen-Oberrealschule in München. Beginn des Medizinstudiums an der Ludwig-Maximilians-Universität München mit dem WS 1959/60

1962 22.2. Ärztliche Vorprüfung bestanden. Während des klinischen Studiums Doktorarbeit am Institut für Histologie und experimentelle Biologie der Universität München (Direktor: Prof.Dr.R.Bachmann) unter Anleitung von Prof. Dr.R.Wetzstein und Priv.Doz.Dr.B.Stampfl (jetzt Patholog. Institut des Städt. Krankenhauses München-Harlaching).

1965 16.6. Ärztliche Prüfung bestanden.
1.8. - 31.1.66 Medizinalassistentin am Städt.Krankenhaus am Biederstein (I.med.Abteilung) München.

1966 22.1. Verehelichung mit dem Zahnarzt Hans Heinz Heuschneider.
15.2. mündliche Prüfung zur Erlangung der Doktorwürde in der gesamten Medizin.

BAMBERGER FOTODRUCK · RUDOLF RODENBUSCH
8600 BAMBERG · Markusplatz 22 · Telefon: 0951/26794